

Tumori pontocerebelarnog kuta

Dumančić, Nikolina; Sajko, Tomislav; Lupret, Velimir; Subašić, Ante

Source / Izvornik: **Medicina Fluminensis : Medicina Fluminensis, 2011, 47, 134 - 142**

Journal article, Published version

Rad u časopisu, Objavljena verzija rada (izdavačev PDF)

Permanent link / Trajna poveznica: <https://um.nsk.hr/um:nbn:hr:220:544769>

Rights / Prava: [Attribution 4.0 International](#)/[Imenovanje 4.0 međunarodna](#)

Download date / Datum preuzimanja: **2025-02-22**



Repository / Repozitorij:

[Repository of the Sestre milosrdnice University
Hospital Center - KBCSM Repository](#)

Tumori pontocerebelarnog kuta

Cerebellopontine angle tumors

Nikolina Dumančić*, Tomislav Sajko, Velimir Lupret, Ante Subašić

Klinika za neurokirurgiju,
KBC "Sestre milosrdnice", Zagreb

Prispjelo: 15. 2. 2011.
Prihvaćeno: 30. 3. 2011.

Adresa za dopisivanje:
***Nikolina Dumančić, dr. med.**
Klinika za neurokirurgiju
KBC "Sestre milosrdnice", Zagreb
Vinogradska cesta 29
10 000 Zagreb
e-mail: niksa4682@yahoo.com

<http://hrcak.srce.hr/medicina>

Sažetak. Tumori pontocerebelarnog kuta čine gotovo desetinu svih intrakranijskih tumora. Zbog određenih značajki u kliničkoj slici i pristupu u liječenju, ove će tumore mnogi autori svrstati u zajedničku skupinu patologije u neurokirurgiji. Ove lezije predstavljaju poseban izazov u dijagnostici i kirurškom liječenju zbog specifičnog anatomskeg smještaja i vrlo raznolike etiologije.

Unatoč svojoj kompleksnosti, a sukladno rezultatima najnovijih kliničkih istraživanja, u modernoj neurokirurgiji očekuje se uspješno prepoznavanje kao i praćenje progresije lezija pontocerebelarnog kuta na temelju kliničke slike i visoko specifičnih neuroradioloških i drugih metoda diferencijalne dijagnostike. U konačnici kirurško liječenje dovodi do niskog morbiditeta i zanemarivog mortaliteta operiranih bolesnika.

Cljučne riječi: meningeom, neurinom, neurokirurgija

Abstract. Cerebellopontine angle tumors comprise almost 10 % of all intracranial tumors. Due to their distinct clinical features and therapy approaches these tumors are listed within the same neurosurgery pathological group. Such lesions represent a unique challenge in diagnostics and surgical treatment which reflects their specific anatomic position and a large variety in etiology.

Despite the complexity of such tumors the most recent clinical research studies indicate that modern neurosurgery can provide successful recognition and monitoring of cerebellopontine angle lesion progression based on the clinical features and highly specific neuroradiological and other diagnostic methods. Surgical treatment results in low morbidity and minimal mortality rate of patients going through such surgery.

Key words: meningioma, neurinoma, neurosurgery

UVOD

Tumori pontocerebelarnog kuta čine 8 – 10 % ukupnog broja svih intrakranijskih tumora. Pontocerebelarni kut ograničen je moždanim ovojnicama pontocerebelarne cisterne, stoga, osim cerebrospinalnog likvora, sadrži živce, arterije i vene te moguće embriološke ostatke. Svaka od ovih struktura može biti izvor nastanka različitih vrsta ekstraaksijalnih tumora, tj. tumora koji se nalaze izvan parenhima mozga ili mozgovnog debla.

U ovom tekstu bit će opisani najčešći tumori pontocerebelarnog kuta: neurinom akustičnog živca i meningeom pontocerebelarnog kuta. Ostale vrste tumorskih lezija ovog anatomskog područja samo su navedene, a neke i ukratko definirane.

ANATOMIJA

Područje pontocerebelarnog kuta sadržava lateralnu (kvadrigeminalnu) cisternu s cerebrospinalnim likvorom, arahnoidalnom ovojnicom, kranijalnim živcima te pridruženim krvnim žilama.

Granicu pontocerebelarnog kuta medijalno čini lateralna površina mozgovnog debla, gore je omeđen srednjim cerebelarnim pedunklom i malim mozgom, donju granicu čini arahnoida donjih kranijalnih živaca te straga također pedunkl malog mozga.

EPIDEMIOLOGIJA I ETIOLOGIJA

Najčešći tumor pontocerebelarnog kuta je neurinom osmog kranijalnog živca koji čini 80 do 90 % svih lezija ovog anatomskog područja. Potom slijedi meningeom koji se nađe u 5 do 10 % slučajeva i epidermoid u 5 – 7 %¹. Nakon toga slijede sekundarni tumorski procesi drugih primarnih sijela, a potom neurinomi ostalih kranijalnih živaca, osim akustičnog živca. Ostale vrste tumorskih lezija koje se trebaju spomenuti su lokalno prošireni tumori drugih lokalizacija: gliomi moždanog debla i cerebeluma, adenomi hipofize, kraniofaringeomi, hordomi i tumori baze lubanje, tumori četvrte moždane komore (ependimom, meduloblastom), papilom koroidnog pleksusa, glomus jugularne, primarni tumori temporalne kosti (sarkomi i karcinomi).

NEURINOM AKUSTIČNOG ŽIVCA

Neurinom akustičnog živca, odnosno švanom, obuhvaća 6 – 8 % svih intrakranijskih tumora općenito^{2,3}. Većina slučajeva su sporadični (95 %), dok su ostali (5 %) uglavnom vezani uz neurofibromatozu tipa 2. Neurinomi akustičnog živca relativno su češći u bolesnika u petom desetljeću života, a ako nastaju u sklopu neurofibromatoze češći su u dječjoj i adolescentskoj dobi i tada mogu biti obostrani. Neurinom akustičnog živca

Mnoge studije slažu se u tome da može proći u prosjeku 1.5 do 20 godina prije nego što simptomi postanu kompleksni. Tijekom tog latentnog perioda, tumor se može značajno povećati bez progresije simptoma, stoga neuspjeh u prepoznavanju ranih simptoma i podvrgavanje potrebnim dijagnostičkim testovima mogu dovesti do značajne odgode u postavljanju dijagnoze i time povećati morbiditet povezan s kirurškim liječenjem.

je benigni spororastući tumor švanomskih stanica koje oblažu kranijalne, spinalne i periferne živce te čine mijelinski omotač. Ove su stanice periferni analog oligodendrocitima koji imaju istu funkciju kod živaca središnjeg živčanog sustava. Najčešća intrakranijska lokacija švanoma je pontocerebelarni kut gdje tumor potječe od vestibularne porcije osmog kranijalnog živca. Najčešći simptomi su gubitak sluha i tinitus, dok je vrtoglavica puno rjeđa, unatoč involviranosti vestibularnog dijela živca. Razlog ovome je spor rast tumora koji dozvoljava dugoročnu kompenzaciju. Klinička slika sindroma pontocerebelarnog kuta uvjetovana je anatomskim odnosima specifičnih kranijalnih živaca koji se nalaze u blizini pontocerebelarnog kuta, između ponsa i malog mozga. Ovisno o etiologiji tumora, razlikujemo kliničke simptome. Diferencijalno-dijagnostički u kliničkoj je praksi najznačajnije razlikovati neurinom akustičnog živca od meningeoma pontocerebelarnog kuta.

Kao što je već navedeno, kod akustičnog neurinoma najčešće prvo dođe do progresivnog unilateralnog gubitka sluha, često popraćenog tinitusom, a progresija tumora dovodi do nestabilnosti, rjeđe do pravih vrtoglavica. Simptomi i znakovi

Tablica 1. Etiologija i klinička obilježja simptoma neurinoma akustičnog živca
Table 1. Etiology and clinical characteristics of acoustic neurinoma symptoms

ETIOLOGIJA SIMPTOMA	SIMPTOMI
Kohlearni	asimetrični senzorni gubitak sluha nagli senzorni gubitak sluha* tinitus smanjeno razumijevanje govora rollover fenomen
Vestibularni	gubitak ravnoteže (češće) vrtoglavica (rjeđe)
Facijalni	slabost mimike lica** Hitselbergerov znak***
Cerebelarni	hod na širokoj osnovi zanošenje u stranu lezije
Simptomi mozgovnog debla	glavobolja gubitak vida
Simptomi ostalih kranijalnih živaca	V – utrnulost lica**** VI – pareza vanjskog ravnog mišića (rijetko) IX – disfagija***** XI – slabost ramena³*****

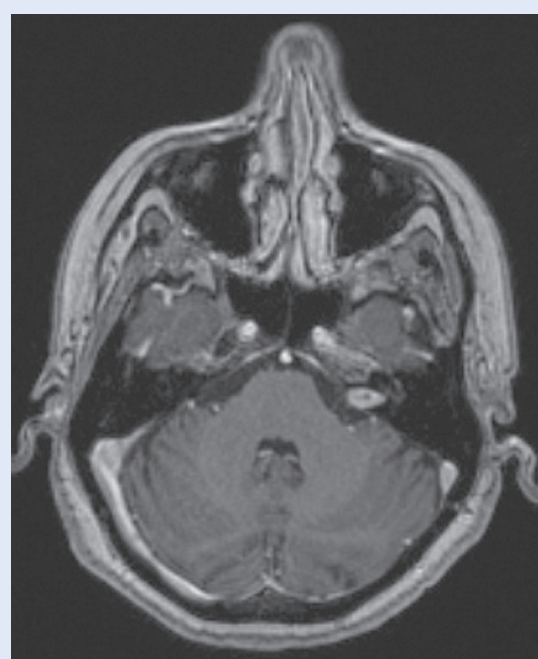
* (do 26 % neurinoma akustikusa može se prezentirati ovim simptomom, a samo oko 1 % naglog senzornog gubitka sluha posljedica je akustičnog neurinoma), **sumnja na ostale tumore – epidermoid, ***smanjen osjet u vanjskom zvukovodu zbog kompresije na senzorni dio NVII, ****veliki tumori, schwannomi trigeminusa, *****veliki tumori, sindrom jugularnog foramena

afekcije facijalnog živca pojavljuju se kasno, nakon kompresije i rastezanja N VII. Kod tumora većih od 3 cm može doći i do utjecaja na trigeminalni živac, no vrlo rijetko sa simptomima boli kao kod tipične slike trigeminalne neuralgije (franc. *tic-douloureux*).

S obzirom na etiologiju, simptomi se mogu podijeliti na kohlearne, vestibularne, facijalne i cerebelarne, potom simptome mozgovnog debla te simptome ostalih kranijalnih živaca⁴ (tablica 1).

Progresija simptoma

Progresija simptoma kod bolesnika s neurinomom akustikusa može se podijeliti u više faza koje označavaju rast tumora unutar anatomskih granica unutarnjeg slušnog hodnika i pontocerebelarnog kuta. Većina autora dijele rast ovog tumora u dvije faze: intrakanalikularni tumori, oni koji su ograničeni na unutarnji slušni hodnik (slika 1), i ekstrakanalikularni, koji su se proširili izvan unutarnjeg slušnog hodnika u područje pontocerebelarnog kuta. Ova druga skupina može se podijeliti u dvije podfaze rasta: faza kompresije ci-



Slika 1. Aksijalni presjek MR-a mozga u T1 vremenu snimanja koji pokazuje intrakanalikularni neurinom akustikusa u lijevom pontocerebelarnom kutu.

Figure 1. Brain MRI: Axial T1 sequence showing an intracanalicular acoustic nerve neurinoma located in the left cerebellopontine angle.

sterni i faza kompresije mozgovnog debla. Gubitak sluha, tinitus i vrtoglavica razvijaju se rano u intrakanalikalnoj fazi, dok kod tumora koji se prošire izvan unutarnjeg slušnog hodnika može doći do značajnog rasta prije nego se jave auditorni i vestibularni simptomi. Dok tumor raste unutar pontocerebelarnog kuta, dolazi do progresije auditornih simptoma, prelaska vrtoglavice u smetnje ravnoteže te razvitka glavobolje, gubitka vida i diplopije. Iako je rijetka disfunkcija facijalnog živca, može se javiti u bilo kojoj fazi. a postojećim dijagnostičkim metodama većina tumora otkrije se tijekom prve dvije faze.

Možemo zaključiti da su simptomi posljedica veličine lezije, a period između pojave različitih simptoma određen je brzinom rasta tumora.

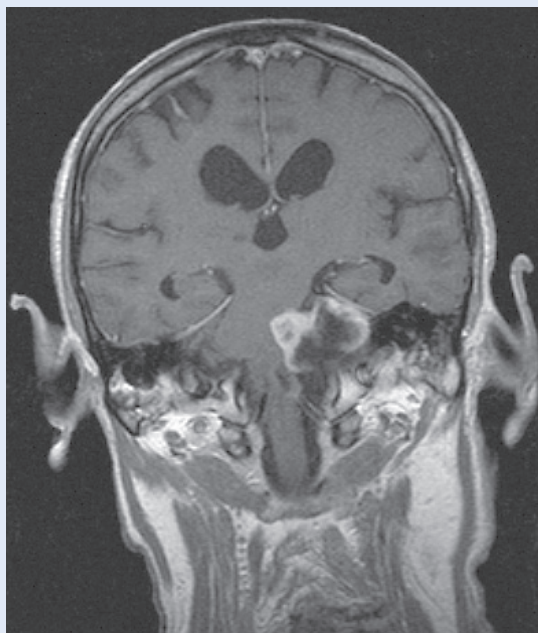
Između pojave audiovestibularnih simptoma u intrakanalikalnoj fazi te razvoja glavobolje i trigeminalnih simptoma u cisternalnoj fazi, postoji klinički miran period bez pojave novih simptoma i progresije postojećih. Mnoga istraživanja slažu se u tome da može proći u prosjeku 1.5 do 20 godina prije nego što simptomi postanu kompleksni⁵. Tijekom tog latentnog perioda, tumor se može značajno povećati, a bez progresije simptoma, stoga neuspjeh u prepoznavanju ranih simptoma i podvrgavanje potrebnim dijagnostičkim testovima mogu dovesti do značajne odgode u postavljanju dijagnoze i time povećati morbiditet povezan s kirurškim liječenjem.

Dijagnostika

Većina bolesnika s neurinomom akustičnog živca imat će abnormalni nalaz audioloških i/ili vestibularnih testiranja. Audiološko testiranje podrazumijeva tonsku audiometriju, testiranje akustičnih refleksa, testiranje razumijevanja govora, auditorni odgovor mozgovnog debla. Vestibularna evaluacija podrazumijeva elektronistagmografiju, rotacijske testove, posturografiju.

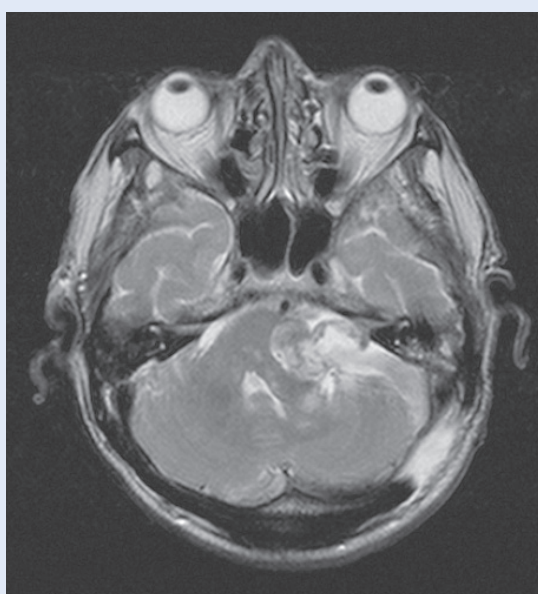
Radiološka dijagnostika neurinoma akustičnog živca

Magnetska rezonancija (engl. *magnetic resonance imaging*; MRI) – Kontrastna magnetska rezonancija metoda je izbora za procjenu lezija pontocerebelarnog kuta i unutarnjeg slušnog kanala. Neurinom akustičnog živca sniman MR-om u T1 vremenu bit će izointenzivan s mozgovnim paren-



Slika 2. Koronarni presjek mozga snimljen u T1 vremenu koji pokazuje neurinom akustičnog živca u lijevom pontocerebelarnom kutu. Lezija je izointenzivna s mozgovnim parenhimom, a hiperintenzivna u odnosu na cerebrospinalni likvor

Figure 2. Brain MRI: Coronal T1 sequence showing an acoustic nerve neurinoma located in the left cerebellopontine angle. The lesion is isointense with the brain parenchyme and hyperintense comparing to the cerebrospinal fluid.



Slika 3. Aksijalni presjek MR-a mozga u T2 vremenu snimanja koji pokazuje neurinom akustičnog živca u lijevom pontocerebelarnom kutu.

Figure 3. Brain MRI: Axial T2 sequence showing an acoustic nerve neurinoma located in the left cerebellopontine angle.

himom, a hiperintenzivan u odnosu na cerebrospinalni likvor (slika 2), dok će sniman u T2 vremenu biti hiperintenzivan u odnosu na mozak, a izo/hipointenzivan u odnosu na likvor (slika 3).

Računalna tomografija

U slučaju sumnje na intratemporalnu abnormalnost ili abnormalnost labirinta, koristan je visokorezolucijski CT s prozorom za kost. Bez kontrasta lezija je izodenzna s mozgovnim parenhimom, a kalcifikacije su rijetke. Uz i.v. kontrast većina neližejenih tumora homogeno se boje.

MENINGEOMI PONTOCEREBELARNOG KUTA

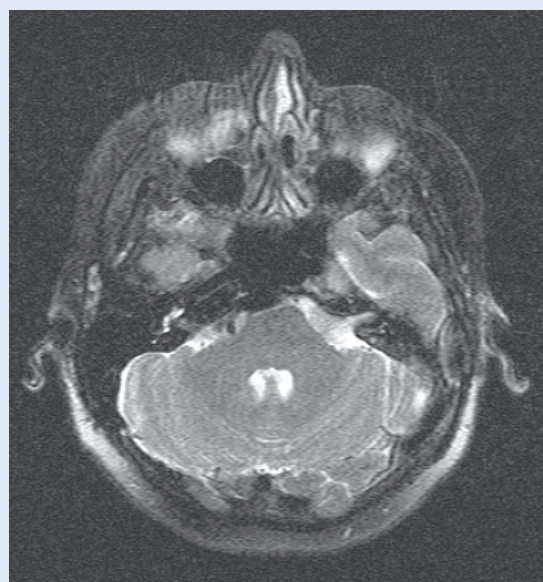
Meningeom je druga najčešća lezija pontocerebelarnog kuta, a patohistološki gledano, drugi po redu najčešći intrakranijski tumor općenito⁶. To je benigni tumor koji potječe od arahnoidalnih stanica i to najčešće u blizini neuralnih foramena i venskih sinusa.

Meningeom pontocerebelarnog kuta može dovesti do sličnih simptoma kao i kod neurinoma akustičnog živca, no s nekim iznimkama. Budući da ovi meningeomi najčešće potiču od gornjeg prednjeg ruba unutrašnjeg slušnog kanala, češća je ranija afekcija facijalnog živca, dok je gubitak sluha obično kasniji simptom. Sljedeći znakovi češći su kod meningeoma nego kod akustičnog neurinoma: bol tipa *tic-douloureux*, kalcifikacija, hipertrofija kosti. Također se mogu javiti ataksija, ni-stagmus i hipestezija lica. Audiološki nalazi mogu biti unutar granica normale.

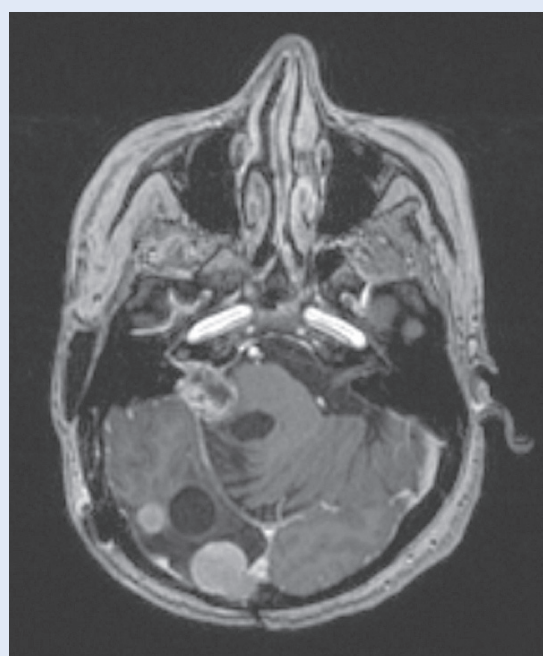
Radiološka dijagnostika meningeoma i usporedba s neurinomom

Neovisno o histološkom podtipu, većina meningeoma je izo- do blago hipointenzivna u odnosu na korteks u T1 vremenu, s varijabilnim signalom u T2 vremenu (slika 4). Meningeomi pontocerebelarnog kuta najčešće su hemisferičnog oblika s tupim kutom prema petroznom dijelu temporalne kosti. Otprilike 60 % meningeoma ima zadebljano tkivo koje okružuje njihovu vezu s durom, zvano "duralnim repićem"⁷. Kod neurinoma akustičnog živca takav je nalaz moguć, ali kod manjeg broja bolesnika. U 50 % slučajeva zahvaćena je i srednja lubanjska jama^{7,8}. Četvrtina meningeoma pokazuje kalcifikacije. Gotovo svi meningeomi se brzo i intenzivno boje kontrastnim sredstvom.

Meningeom i neurinom akustičnog živca imaju približno jednak intenzitet signala na MR snimkama, osim većinom izraženijeg hiperintenziteta neurinoma akustičnog živca u T2 mjerenu i veće sklonosti pojavi cističnih dijelova, osobito u većim



Slika 4. Meningeom u lijevom pontocerebelarnom kutu.
Figure 4. Left cerebellopontine angle meningioma.

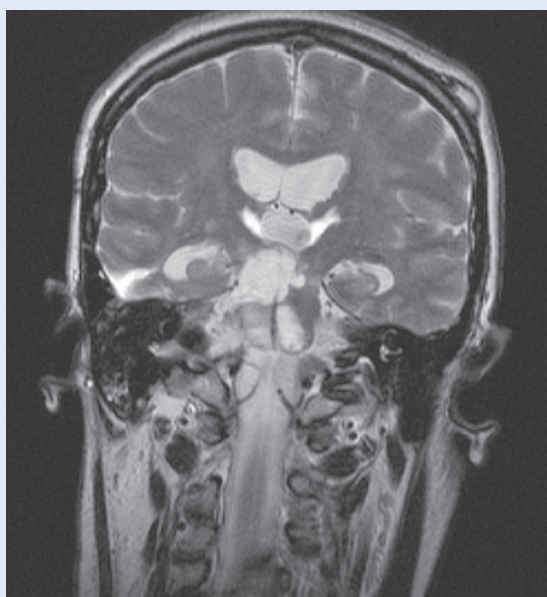


Slika 5. Neurinom akustičnog živca u desnom pontocerebelarnom kutu, uz multiple meningeome u sklopu neurofibromatoze tipa 2.
Image 5. Neurofibromatosis type 2: right cerebellopontine angle acoustic nerve neurinoma with multiple meningiomas.

lezijama. Oba tipa tumora intenzivno se boje kontrastnim sredstvom, s varijabilnom količinom peritumorskog vazogenog edema. Smještaj neurinoma vezan je uz moždane živce, a najčešće uz vestibularni (akustični) živac, s ispunjavanjem pontocerebelarnog kuta i čestim nalazom tumora u unutrašnjem slušnom hodniku. Meningeomi nastaju na brojnim intrakranijskim lokacijama, a ako su u području pontocerebelarnog kuta, često su radiološki nerazlučivi od neurinoma.

EPIDERMIOID PONTOCEREBELARNOG KUTA

Epidermoid ili epidermoidna cista, koji se također naziva i kolesteatom, treći je najčešći tumor pontocerebelarnog kuta, te čini 0.2 do 1 % svih primarnih intrakranijskih tumora⁹. Nastaje iz normalnih epitelnih stanica obuhvaćenih unutar kranija pri zatvaranju neuralne cijevi. To je, dakle, kongenitalna lezija koja se prezentira u odrasloj dobi. Rast ovog tumora posljedica je nakupljanja keratina i kolesterola nastalog deskvamacijom skvamoznog epitela koji obavija tumorsku masu. Ovi sporastući tumori pri svom rastu obavijaju okolne



Slika 6. Aksijalni presjek T2 MRI koji pokazuje epidermoidnu cistu u desnom pontocerebelarnom kutu s karakterističnom lobuliranom granicom te utisnućem prema ponsu.

Image 6. Brain MRI: Axial T2 sequence showing an epidermoid cyst with the typical lobulated border and impression towards the pons located in the right cerebellopontine angle.

živce i arterije u cisternama, a da ih pritom najčešće ne dislociraju. Simptomi su slični onima kao kod neurinoma akustičnog živca i meningeoma pontocerebelarnog kuta. Mogu uzrokovati parezu facijalnog živca ili facijalni hemispazam. Radiološki se može evidentirati i širenje u srednju lubanjsku jamu ili u kontralateralnu cisternu dok su oblikom vrlo varijabilni, karakteristične nepravilne lobulirane površine (slika 6). Suprotno arahnoidalnoj cisti, koja diferencijalno-dijagnostički prva dolazi u obzir, epidermoid ne uzrokuje reakciju okolne kosti.

Moderna kirurgija neurinoma akustičnog živca podrazumijeva ne samo kompletno odstranjenje tumorske mase, već i očuvanje normalne funkcije facijalnog živca, funkcionalnog sluha te dobru postoperativnu kvalitetu života. Uspješno kirurško liječenje, osim esencijalno važnog iskustva kirurga, u modernoj neurokirurgiji podrazumijeva i korištenje sve dostupne tehnologije.

NEURINOMI OSTALIH KRANIJALNIH ŽIVACA

Neurinom N VII

Kod neurinoma facijalnog živca simptomi mogu biti identični kao kod neurinoma VIII, a neuroradiološka diferencijalna dijagnoza moguća je jedino ako se lezija proteže distalnije od genikulatnog ganglija.

Neurinom N IX – XI

Pri rastu ovih tumora dolazi do sindroma kompresije u foramenu jugulare čiji su simptomi disfagija, promuklost i slabost ramena. Neuroradiološki se nađe proširenje foramena jugulare.

Neurinom N XII

Neurinom dvanaestog kranijalnog živca dovodi do hemiatrofije jezika te proširenja kanala nervusa hipoglosusa.

LIJEČENJE

Metoda izbora u liječenju većine slučajeva tumora pontocerebelarnog kuta je mikroneurokirurško odstranjenje. No, u određenim okolnostima dolazi u obzir samo opservacija, odnosno konzervativno liječenje (tablica 2) ili, s druge strane, radiokirurgija¹⁰⁻¹².

Tablica 2. Obilježja konzervativnog liječenja u bolesnika s tumorima pontocerebelarnog kuta
Table 2. Characteristics of conservative treatment in patients with cerebellopontine tumors

Indikacije	uznapredovala dob (> 75) loše opće stanje nedostatak simptoma simptomi koji ne progrediraju održan sluh na zahvaćenoj strani tumor ograničen na unutarnji slušni hodnik kod starijih osoba
Kontraindikacije	mlađi bolesnici dobro opće stanje progresija simptoma kompresija na strukture mozgovnog debla
Ishod	lokalna kontrola (bez progresije): 94 % očuvanje sluha: 47 – 77 % sekundarni rast tumora: 2 – 7 %
Komplikacije	oštećenje facijalnog živca: 5 – 17 % oštećenje trigeminalnog živca: 2 – 11 % hidrocefalus: 3 %

Kirurško liječenje

Postoji nekoliko vrsta kirurških pristupa i njihovih modifikacija pri operaciji u području pontocerebelarnog kuta. Odabir pojedinog pristupa temelji se na više faktora: veličini tumora, zahvaćenosti unutarnjeg slušnog hodnika, preoperativnom stupnju oštećenja sluha, te iskustvu kirurga.

Moderna kirurgija neurinoma akustičnog živca podrazumijeva ne samo kompletno odstranjenje tumorske mase već i očuvanje normalne funkcije facijalnog živca, funkcionalnog sluha te dobru postoperativnu kvalitetu života¹³. Uspješno kirurško liječenje, osim esencijalno važnog iskustva kirurga, u modernoj neurokirurgiji podrazumijeva i korištenje sve dostupne tehnologije. Uvođenje operativnog mikroskopa dovelo je do revolucije u neurokirurgiji te značajno smanjilo inicijalno visoku stopu morbiditeta i mortaliteta. Neurofiziološko praćenje također je značajno unaprijedilo kirurško liječenje te danas postalo nezaobilazni dio pri svakoj operaciji tumora pontocerebelarnog kuta, neovisno o vrsti pristupa i tehnici operacije. U posljednjoj dekadi sve popularnija je postala i mikrokirurgija potpomognuta endoskopom.

Pristupi:

1. Translabirintni pristup
2. Pristup kroz srednju lubanjsku jamu
3. Retrosigmoidni pristup.

Neki autori navode potpunu ekstirpaciju tumora u 90 – 99 %^{2,14,15} bolesnika sa stopom recidiva od 0.5 – 5 %¹³ bez obzira na pristup. Stopa anatom-

skog i funkcionalnog očuvanja facijalnog živca uglavnom su ovisne o veličini tumora. Facijalni živac anatomski ostaje očuvan u 93 – 99 % bolesnika, s očuvanom dobrom funkcijom u 52 – 93 %¹³. Samo pristup kroz srednju jamu i retrosigmoidni pristup omogućuju očuvanje sluha, a za veće tumore uglavnom se koristi retrosigmoidni pristup koji je danas i općenito najčešći¹⁶. Njegove su glavne prednosti dobra preglednost pontocerebelarnog kuta, široki prikaz tumora bez obzira na njegovu veličinu te mogućnost identifikacije PICA-e, N VII i N VIII, kao i izravna vizualna kontrola mozgovnog debla^{15,17,18}. Nedostaci tog pristupa su potreba za retrakcijom cerebeluma, nemogućnost prikaza lateralnog dijela unutarnjeg slušnog hodnika, te visoka stopa postoperativne glavobolje¹³.

Retrosigmoidni pristup tumorima pontocerebelarnog kuta

Ovaj pristup omogućuje širok prikaz stražnje lubanjske jame i odstranjenje vrlo velikih tumora. Kod malih je tumora moguće i potpuno očuvanje sluha. Međutim, ovisno o stupnju retrakcije malog mozga, postoji rizik od trajnih neuroloških posljedica.

Retrosigmoidni pristup započinje vertikalnom incizijom kože i potkožja koja prolazi asterionom. Potom se učini jedan trepanacijski otvor ispod asteriona. Taj se otvor proširi u kraniotomiju čija gornja granica prikazuje donji rub transverzalnog sinusa, lateralno stražnji rub sigmoidnog sinusa

Tablica 3. Obilježja liječenja stereotaktičnom radiokirurgijom u bolesnika s tumorima pontocerebelarnog kuta
Table 3. Characteristics of stereotactic radiosurgery treatment in patients with cerebellopontine tumors

Indikacije	mali tumori (< 3 cm) održan sluh na zahvaćenoj strani stariji bolesnici (> 75 Hirsh) medicinski nestabilni bolesnici (Hirsh) prijašnja resekcija
Kontraindikacije	tumori veći od 3 cm prethodna radioterapija tumor koji komprimira moždano deblo
Ishod	lokalna kontrola (bez progresije): 94 % očuvanje sluha: 47 – 77 % sekundarni rast tumora: 2 – 7 %
Komplikacije	oštećenje facijalnog živca: 5 – 17 % oštećenje trigeminalnog živca: 2 – 11 % hidrocefalus: 3 %

te dolje inferiorni dio skvame okcipitalne kosti. Intraduralna ekspozicija obuhvaća prostor između stražnje plohe temporalne kosti i petrozne površine malog mozga. Petrozna površina malog mozga obično se opusti nakon puštanja cerebrospinalnog likvora otvaranjem arahnoidalne mozgovne ovojnice koja čini cisternu magnu.

Stereotaktička radiokirurgija

U vrijeme moderne radiokirurgije polako se povećava broj prospektivnih studija koje pokazuju bolje očuvanje funkcije facijalnog živca i sluha nakon liječenja tumora gama nožem u usporedbi s klasičnom kirurgijom kod malih i srednjih neurinoma akustičnog živca i meningeoma pontocerebelarnog kuta^{11,12,19} (tablica 3).

ZAKLJUČAK

Trenutačne kontroverze vezane uz liječenje neurinoma akustičnog živca su uloga konzervativnog liječenja, radiokirurgije i optimalne terapije za velike tumore (> 4 cm) te one vezane uz neurofibromatozu tipa 2.

Opservacija i konzervativno liječenje temelje se na pretpostavci da neki tumori prestaju s rastom ili čak spontano regrediraju. No, prirodni tijek rasta još je uvijek potpuno nepredvidiv, a njegova dinamika može se pažljivo nadzirati MR-om te klinički pratiti. Vjeruje se da kirurško liječenje ima bolji dugoročni ishod i treba biti terapija izbora ako se provodi u visoko specijaliziranim medicinskim centrima.

Kod velikih tumora najčešća je subtotalna ili radikalna intrakapsularna resekcija, kako bi se smanjio rizik od ozljede mozgovnog debla ili facijalnog živca. Kirurško liječenje praćeno je postoperativnom opservacijom i radioterapijom rezidua tumora. Unatoč poteškoćama u kirurškom liječenju neurofibromatoze tipa 2 i ovdje se teži kompletnoj resekciji. Jedine iznimke su prioritet očuvanja sluha i integriteta funkcije facijalnog živca. Kod bilateralnih neurinoma, kirurškom odstranjenju se treba pristupiti što je ranije moguće, dok je tumor još malih dimenzija i sluh funkcionalan, a njegovo očuvanje moguće. Prvo se operira strana na kojoj je tumor manji, odnosno ona gdje je sluh bolji, a šanse za očuvanjem istog veće.

LITERATURA

1. Greenberg MS. Handbook of neurosurgery. Fifth edition. Thieme Medical Publishers, Inc. New York, 2001.
2. Briggs RJ, Fabinyi G, Kaye AH. Current management of acoustic neuromas: Review of surgical approaches and outcomes. J Clin Neurosci 2000;7:521-6.
3. Sampath P, Rini D, Long DM. Microanatomical variations in the cerebellopontine angle associated with vestibular schwannomas (acoustic neuromas): A retrospective study of 1006 consecutive cases. J Neurosurg 2000;92:70-8.
4. Cowan G. Cerebellopontine angle masses. University of Texas Medical Branch, Texas, 2004.
5. Charabi S, Tos M, Thomsen J, Charabi B, Mantoni M. Vestibular schwannoma growth: The continuing controversy. Laryngoscope 2000;110:1720-5.
6. Nakamura M, Roser F, Dormiani M, Matthies C, Vorkapic P, Samii M. Facial and Cochlear Nerve Function after Surgery of Cerebellopontine Angle Meningiomas. J Neurosurg 2005;57:77-90.

7. Carvalho G, Matthies C, Tatagiba M, Eghbal R, Samii Madjid M. Impact of Computed Tomographic and Magnetic Resonance Imaging Findings on Surgical Outcome in Petroclival Meningiomas. *J Neurosurg* 2000;47:1287-95.
8. Breuer T, Gjuric M, Wigand ME. Extended middle fossa surgery for meningiomas within or at the internal auditory canal. *Am J Otol* 2000;21:729-34.
9. Mohanty A, Venkatrama SK, Rao BR, Chandramouli, Bangalore AJ, Peruvumba N et al. Experience with Cerebellopontine Angle Epidermoids. *J Neurosurg* 1997;40:24-30.
10. Kondziolka D, Lunsford LD, Flickinger JC. Gamma knife radiosurgery for vestibular schwannomas. *Neurosurg Clin N Am* 2000;11:651-8.
11. Myrseth, E, Møller P, Pedersen PH, Lund-Johansen M. Vestibular Schwannoma: Surgery or Gamma Knife Radiosurgery? A Prospective, Nonrandomized Study. *Neurosurgery* 2009;64:654-63.
12. Kondziolka D, Nathoo N, Flickinger JC, Niranjan A, Maitz AH, Lunsford LD. Long-term results after radiosurgery for benign intracranial tumors. *Neurosurgery* 2003; 53:815-22.
13. Gerganov S. Surgery of extra-axial tumors of the cerebral base, *Neurosurgery*. 2008;62:1153-68.
14. Brackmann DE, Green JD. Translabirinthine approach for acoustic tumor removal. *Otolaryngol Clin North Am* 1992;25:311-29.
15. Samii M, Gerganov V, Samii A. Improved preservation of hearing and facial nerve function in vestibular schwannoma surgery via the retrosigmoid approach in a series of 200 patients. *J Neurosurg* 2006;105:527-35.
16. Rhoton AL Jr. The cerebellopontine angle and posterior fossa cranial nerves by the retrosigmoid approach. *Neurosurgery* 2000;47:S93-129.
17. Giannotta SL. Surgical approaches to acoustic neuromas. *In: Barrow DL (ed). Surgery of the Cranial Nerves of the Posterior Fossa*. Park Ridge, American Association of Neurological Surgeons, 1993;275-87.
18. Ojemann RG. Retrosigmoid approach to acoustic neuroma (vestibular schwannoma). *Neurosurgery* 2001;48: 553-8.
19. Lunsford LD, Niranjan A, Flickinger JC, Maitz A, Kondziolka D. Radiosurgery of vestibular schwannomas: Summary of experience in 829 cases. *J Neurosurg* 2005; 102:195-9.