

Smjernice za dijagnostiku i liječenje bolesnika s vratoboljom - 1. dio

Grazio, Simeon; Bašić Kes, Vanja; Zadravec, Dijana; Houra, Karlo; Grgurević, Lovorka; Nemčić, Tomislav; Mikula, Ivan; Lisak, Marijana; Margetić, Branka Aukst; Balen, Diana; ...

Source / Izvornik: **Liječnički vjesnik, 2021, 143, 143 - 162**

Journal article, Published version

Rad u časopisu, Objavljena verzija rada (izdavačev PDF)

<https://doi.org/10.26800/LV-143-5-6-1>

Permanent link / Trajna poveznica: <https://urn.nsk.hr/urn:nbn:hr:220:251894>

Rights / Prava: [Attribution-NonCommercial-NoDerivatives 4.0 International/Imenovanje-Nekomercijalno-Bez prerada 4.0 međunarodna](#)

Download date / Datum preuzimanja: **2024-12-26**




Repository / Repozitorij:

[Repository of the Sestre milosrdnice University Hospital Center - KBCSM Repository](#)



Smjernice za dijagnostiku i liječenje bolesnika s vratoboljom – 1. dio

Guidelines for diagnosis and treatment of patients with neck pain – Part 1

Simeon Grazio¹ , Vanja Bašić Kes², Dijana Zadravec³, Karlo Houra⁴, Lovorka Grgurević⁵, Tomislav Nemčić¹, Ivan Mikula⁶, Marijana Lisak², Branka Aukst Margetić⁷, Diana Balen¹, Vide Bilić⁸, Boris Božić⁹, Stipe Čorluka⁸, Frane Grubišić¹, Neven Ištvanović¹⁰, Dalibor Karlović⁷, Neven Kauzlarić¹⁰, Dražen Kvesić¹¹, Darko Ledić¹², Petra Margetić³, Tatjana Nikolić¹, Darko Perović¹³, Dubravka Sajković¹, Tea Schnurrer Luke Vrbanić¹⁴, Hana Skala Kavanagh¹, Ivan Škoro⁹, Tonko Vlák¹⁵, Ana Poljičanin¹⁵, Krešimir Rotim⁹

¹ Klinika za reumatologiju, fizikalnu medicinu i rehabilitaciju, Medicinski fakultet Sveučilišta u Zagrebu, KBC Sestre milosrdnice, Zagreb

² Klinika za neurologiju, Medicinski fakultet Sveučilišta u Zagrebu, KBC Sestre milosrdnice, Zagreb

³ Klinički zavod za dijagnostičku i intervencijsku radiologiju, Medicinski fakultet Sveučilišta u Zagrebu, KBC Sestre milosrdnice, Zagreb

⁴ Specijalna bolnica Aksis, Zagreb

⁵ Zavod za anatomiju, Katedra za anatomiju i kliničku anatomiju Medicinskog fakulteta u Zagrebu, Laboratorij za mineralizirana tkiva

⁶ Specijalna bolnica Sveta Katarina, Zabok

⁷ Klinika za psihijatriju, Medicinski fakultet Sveučilišta u Zagrebu, KBC Sestre milosrdnice, Zagreb

⁸ Klinika za traumatologiju, Medicinski fakultet Sveučilišta u Zagrebu, KBC Sestre milosrdnice, Zagreb

⁹ Klinika za neurokirurgiju, Medicinski fakultet Sveučilišta u Zagrebu, KBC Sestre milosrdnice, Zagreb

¹⁰ Klinički zavod za rehabilitaciju i ortopedsku pomagala, Medicinski fakultet Sveučilišta u Zagrebu, KBC Zagreb

¹¹ Specijalna bolnica Arithera, Zagreb

¹² Klinika za neurokirurgiju, Medicinski fakultet Sveučilišta u Rijeci, KBC Rijeka

¹³ Zavod za ortopediju, Klinika za kirurgiju, KB Dubrava, Zagreb

¹⁴ Zavod za fizikalnu i rehabilitacijsku medicinu, Medicinski fakultet Sveučilišta u Rijeci, KBC Rijeka

¹⁵ Sveučilišni odjel zdravstvenih studija Sveučilišta u Splitu, Zavod za fizikalnu medicinu i rehabilitaciju s reumatologijom, Medicinski fakultet Sveučilišta u Splitu, Klinički bolnički centar Split

Deskriptori

VRATOBOLJA – dijagnoza, etiologija, patofiziologija;
VRATNA KRALJEŠNICA – patologija;
INTERVERTEBRALNI DISK – patologija;
RADIKULOPATIJA – dijagnoza, etiologija;
KORIJEV SPINALNOG ŽIVCA; ELEKTROMIOGRAFIJA;
ZIGOPOFIZEALNI ZGLOB; SMJERNICE, HRVATSKA

Descriptors

NECK PAIN – diagnosis, etiology, physiopathology;
CERVICAL VERTEBRAE – pathology;
INTERVERTEBRAL DISC – pathology;
RADICULOPATHY – diagnosis, etiology;
SPINAL NERVE ROOTS; ELECTROMYOGRAPHY;
ZYGAPOPHYSEAL JOINT; GUIDELINES AS TOPIC;
CROATIA

Izrada smjernica nije financijski potpomognuta.
Guidelines development was not supported financially.

SAŽETAK. Vratobolja je jedna od najčešćih mišićnokoštanah bolesti koja rezultira značajnom boli i nesposobnosti te ima velik utjecaj na individualnoj razini, kao i na zdravstveni sustav i društvo u cjelini. Uzroci vratobolje su različiti, a etiološki prevladavaju oni mehanički povezani s degenerativnim promjenama vratne kralježnice. Svjedočimo raznim dijagnostičkim i terapijskim pristupima za ove bolesnike. Hrvatsko vertebralno društvo Hrvatskoga liječničkog zbora predstavlja sveobuhvatni narativni pregled i smjernice za dijagnozu i liječenje bolesnika s vratoboljom, s naglaskom na najčešće uzroke. Smjernice su rezultat konsenzusa stručnjaka različitih specijalnosti, a temelje se na najboljim dokazima. Ovaj prvi dio odnosi se na dijagnostiku, a drugi njemu komplementarni dio odnosi se na terapiju. Dijagnostički dio smjernica (1. dio) obuhvaća: klinička obilježja i evaluaciju (uključivo strukturalne upitnike), laboratorijsku dijagnostiku, slikovne metode, neurofiziološko testiranje i minimalno invazivne dijagnostičke postupke. Dio smjernica o liječenju (2. dio) uključuje: farmakološko liječenje, tjelesne medicinske vježbe, trakciju, manualnu terapiju, metode fizikalne terapije, primjenu ortoza, minimalno invazivne terapijske intervencije, kirurško liječenje, rehabilitaciju nakon kirurških zahvata i psihijatrijski pristup. Ovo su prve hrvatske smjernice za vratobolju primarno namijenjene liječničkoj profesionalnoj zajednici.

SUMMARY. Neck pain is one of the most prevalent musculoskeletal diseases which results in considerable pain and disability, and has a great impact on individual level, as well as on health-care system, and overall society. Causes of neck pain are different, and prevailing aetiology are mechanical reasons associated with degenerative changes of cervical spine. We are witnessing various diagnostic and therapeutic approaches for these patients. The Croatian Society for Vertebrology of the Croatian Medical Association is presenting a comprehensive narrative review and guidelines for the diagnosis and treatment of neck pain, focusing on the most prevalent causes. The guidelines are the result of consensus of experts of different background, based on the best available evidence. This part (Part 1) relates to diagnosis, while the complementary part (Part 2) relates to treatment. For the

✉ Adresa za dopisivanje:

Prof. dr. sc. Simeon Grazio, dr. med., <https://orcid.org/0000-0003-3407-0317>

Klinika za reumatologiju, fizikalnu medicinu i rehabilitaciju, Medicinski fakultet u Zagrebu,

Klinički bolnički centar Sestre milosrdnice, Vinogradska 29, 10000 Zagreb, e-pošta: simeon.grazio@kbcsm.hr

Primljeno 22. veljače 2021., prihvaćeno 17. svibnja 2021.

diagnostic part (Part 1) the guidelines encompass: clinical features and evaluation (including questionnaires), laboratory tests, imaging, neurophysiology tests, and minimally invasive diagnostic procedures. The management part (Part 2) includes: pharmacology treatment, physical exercise, traction, manual therapies, physical therapy modalities, orthotics, minimally invasive therapeutic interventions, surgical treatment, rehabilitation after surgical procedures, and psychiatric approach. These are the first Croatian guidelines for neck pain intended in the first place for the physicians' professional community.

Vratobolja se definira kao bol u vratu sa širenjem ili bez širenja boli u jedan ili oba gornja ekstremiteta i koja traje najmanje jedan dan. Radi se o entitetu koji se pojavljuje često i uzrokuje znatnu bol i onesposobljenost, što ima velik utjecaj na bolesnike, njihove obitelji, zdravstveni sustav i društvo u cjelini.^{1,2} Općenito, vratobolja se u odnosu na križobolju u stručno-znanstvenoj javnosti manje proučava i stupanj dokaza za terapijske modalitete za nju je niži.

Uzroci vratobolje mogu biti različiti, ali većinom se radi o tzv. mehaničkim razlozima, odnosno nerazmjernu djelovanja sila (najčešće dugotrajnih/ponavljajućih) s jedne strane i reparacijskih sposobnosti tkiva s druge strane, zbog čega nastaju oštećenja u smislu degenerativnih promjena. Ne postoji općeprihvaćeni pristup bolesniku s vratoboljom, a smjernica za kliničku praksu je malo, dok za Hrvatsku nema sveobuhvatnih smjernica za dijagnostiku i liječenje bolesnika s vratoboljom. Stoga ovdje iznosimo smjernice za dijagnostiku i liječenje bolesnika s vratoboljom, s tim da smo se prvenstveno usmjerili na degenerativne promjene kao najprevalentniji i stoga u kliničkoj praksi najrelevantniji etiopatogenetski mehanizam vratobolje, a imajući na umu biopsihosocijalni pristup tim bolesnicima. U smjernice su uključeni i ostali česti uzroci vratobolje kao što su posturalni i disfunkcijski sindromi, iako su tek rubno obuhvaćeni, a prvenstveno u smislu diferencijalne dijagnoze: prijelomi, sustavne bolesti (npr. upalne reumatske bolesti), infekcije, neoplazme, vratobolja udaljenog (uglavnom internističkog) podrijetla te čisto psihogena vratobolja. Naime, ti su uzroci znatno rjeđi i zahtijevaju bitno različit pristup. Smjernice su rezultat aktivnosti nakon simpozija koji je održan 17. listopada 2017. povodom obilježavanja Svjetskog dana kralježnice, a u organizaciji Hrvatskoga vertebralnog društva Hrvatskoga liječničkoga zbora (HLZ-a) i pod pokroviteljstvom Razreda za medicinske znanosti Hrvatske akademije znanosti i umjetnosti. Ove hrvatske smjernice Hrvatskoga vertebralnog društva HLZ-a donesene su od strane stručnjaka različitih specijalnosti, koji imaju poseban interes za vertebralnu medicinu (specijalisti fizikalne medicine i rehabilitacije, neurokirurzi, vertebralni kirurzi, traumatolozi, ortopedi, neurolozi, psihijatri, radiolozi i anatomici). Cilj je ovih smjernica iznijeti pregled i dati savjete za dijagnostičke i terapijske aktivnosti/intervencije u širem smislu za bolesnike s vratoboljom, s naglaskom na degenerativnu etiopatogenezu. Pri tome su u obzir uzeti modaliteti koji su raspoloživi u Hrvatskoj, s

ciljem implementacije smjernica u našu svakodnevnu praksu.

Smjernice su donesene na temelju konsenzusa, uz suglasnost najmanje 80% stručnjaka sudionika panela u jednom krugu. Tome je prethodilo pretraživanje literature iz baza biomedicinskih publikacija *PubMed* i *Scopus*, uz dodatno ručno pretraživanje izvan njih do 30. studenoga 2020., a vodeći računa o hijerarhiji dokaza prema uobičajenoj ljestvici jačine dokaza u rasponu od prikaza bolesnika do sustavnog pregleda istraživanja.³ Uvid u jačinu dokaza nije formalno kvantificiran, već su literaturu proučili svi članovi panela, što je uz kliničko mišljenje stručnjaka predstavljalo temelj za jačinu preporuka. Jačina preporuka definirana je poznatom ljestvicom od A do C, uvijek uzvši u obzir odnos dobrobiti i rizika.⁴ Smjernice su prvenstveno namijenjene fizijatrima, neurolozima, kirurzima i neurokirurzima, reumatolozima, radiolozima, ali i liječnicima obiteljske medicine te ostalim liječnicima koji se u svom radu susreću s bolesnicima s vratoboljom. Smjernice su izrađene bez ičije financijske pomoći, bilo neprofitnih organizacija, institucija ili farmaceutskih kompanija/industrije. Mogu biti korisne i za druge subjekte koji su neposredno ili posredno uključeni u skrb tih bolesnika, pa i za one koji planiraju i provode zdravstvene politike te osiguravatelje.

Smjernice za dijagnostiku vratobolje u ovom radu komplementarne su drugom dijelu istoga naslova i istih autora koji se odnosi na liječenje, a koji će biti objavljen u jednom od sljedećih brojeva *Liječničkoga vjesnika*.

Epidemiologija i teret vratobolje

Vratobolja je vrlo česta, o čemu govori i procjena da većina ljudi (50–60%) u nekom trenutku tijekom života ima vratobolju, da u svakom trenutku vratobolju ima približno 10% do 20% odrasle populacije, od kojih 54% ima vratobolju koja traje najmanje šest mjeseci, dok je globalna prevalencija u bilo kojem periodu praćenja 4,9%.^{1,5} Vratobolja predstavlja oko jednu petinu sveukupnog opterećenja mišićno-koštanih bolesti i stanja.⁶ Prema rezultatima studije o globalnom teretu bolesti, vratobolja je na visokom četvrtom mjestu uzroka onesposobljenosti (iza križobolje, depresije i artralgijske), a na 21. mjestu uzroka ukupnog tereta bolesti.⁷

Procijenjena godišnja incidencija vratobolje u populacijskim se studijama kreće između 10,4% i 21,3%.⁸ Vratobolja koja ograničava aktivnosti manje je česta, s

godišnjom prevalencijom između 2% i 11%.⁹ Glede cervikalne radikulopatije brojke su značajno manje, s procijenjenom godišnjom incidencijom od 0,83%.¹⁰ Godišnja incidencija mijelopatije kao posljedice degenerativnih promjena procijenjena je na 0,04%.^{11,12} Rezultati većine studija pokazali su vršak incidencije između 40. i 60. godine života, nakon čega se rizik općenito smanjuje, uz višu incidenciju u žena (od 1,1:1 do 3,4:1).^{8,13–15} Sveukupno, prosječna prevalencija vratobolje općenito je veća u bogatijim (razvijenijim) državama kao i u urbanim područjima. Sve prethodno navedeno ukazuje da vratobolja ima veliku važnost na individualnoj i javnozdravstvenoj razini te u konačnici predstavlja ekonomski teret.

Tijek vratobolje

Prirodni tijek vratobolje uglavnom je povoljan, jer u većine bolesnika akutna vratobolja regredira unutar dva mjeseca. Ipak, recidivi bolesti su česti te oko 50% bolesnika ili ima i dalje bolove ili česte povratne epizode vratobolje unutar jedne godine nakon početka simptoma.¹⁶ Sveukupno se procjenjuje da 10–30% bolesnika s akutnom vratoboljom razvije kronične simptome, od kojih oko trećina njih potraži medicinsku skrb.¹⁶ Glede cervikalne radikulopatije, premda su recidivi također česti (31,7%), pokazano je da 90,5% bolesnika ili uopće nema ili ima tek blagu bol nakon prosječnog praćenja od 6 godina.¹⁰ Prirodni tijek konzervativno liječene cervikalne mijelopatije vrlo je varijabilan i s različitim ishodima pa će tako 20–62% bolesnika imati pogoršanje simptoma u razdoblju od 3 do 6 godina praćenja, 8% bolesnika s kompresijom razvit će simptome mijelopatije tijekom jedne godine, a njih 23% kroz sljedeće 4 godine.¹⁷

Čimbenici rizika za vratobolju

Opće je prihvaćeno da je etiologija vratobolje multifaktorska, a podrazumijeva različite individualne, fizičke i psihosocijalne čimbenike. Osobito su važni sljedeći čimbenici rizika za vratobolju: dob, spol, genetska predispozicija, prethodna epizoda vratobolje, ozljeda ili trauma vrata, koegzistirajuće muskuloskeletne tegobe/bolesti (napose križobolja) i specifične psihičke karakteristike.⁹ Za potonje su posebno karakteristični stres, anksioznost i depresija.^{18,19} Epidemiološka istraživanja navode da su depresivna i anksiozna stanja znatno češća u vratobolje no u općoj populaciji, dok neliječeni komorbiditet s depresijom i anksioznosti dokazano pogoršava ishode liječenja.^{19–21} Važan su čimbenik rizika za vratobolju i trzajne ozljede vrata. Više od jedne trećine bolesnika ima vratobolju jednu godinu nakon ozljede.²² U većini studija pušenje i izloženost pušenju u ranoj dobi predstavljaju rizični čimbenik za vratobolju u općoj populaciji, iako nije točno utvrđeno je li poveznica direktna ili posredna.²³ Određena radna obilježja također su važan čimbenik rizika

za vratobolju. Vratobolja često ometa radne aktivnosti i pojavljuje se u 13–48% radnika godišnje.²⁴ Zanimanja s najvišim rizikom za razvoj vratobolje su sljedeća: manualni radnici u poljoprivredi, ribarstvu i srodnim djelatnostima, zatim građevinski radnici, oni koji se bave preciznim ručnim radom, tiskanjem i sličnim djelatnostima te vozači i operateri pokretnih postrojenja.²⁵ U industrijskih je radnika vratobolja ubikvitarna s obzirom na to da njena godišnja prevalencija varira između 27,1% i 47,8%, a svake godine između 11% i 14,1% radnika ima ograničene aktivnosti upravo zbog vratobolje.²⁶ Bol u vratu je česta i u zdravstvenih radnika s prosječnom godišnjom prevalencijom od 45%.²⁷ Također, među najviše ugroženima su uredski službenici, od kojih je prema istraživanjima 42–69% imalo vratobolju tijekom prethodne godine, a njih 34–49% imalo je novu epizodu vratobolje tijekom praćenja kroz jednu godinu.¹⁶ Najznačajnije su rizične radne osobitosti koje doprinose razvoju i trajanju vratobolje: sjedeći posao (više od 95% radnog vremena), udaljenost tipkovnice od ruba stola manja od 15 cm te nepravilna postura gornjih ekstremiteta i vratne kralježnice, a napose prolongirana fleksija vrata.²⁸ Novi oblik rizičnog čimbenika za razvoj vratobolje jest fleksijski položaj vrata prilikom pisanja tekstualnih poruka na mobilnom telefonu, tzv. „text neck“. ²⁹ Naime, prilikom pisanja takvih poruka glava je najčešće u antefleksiji od 33° do 45° i to predstavlja čimbenik rizika za razvoj vratobolje, ali i glavobolje i boli u ramenom području.³⁰

Najvažniji čimbenici povezani s prelaskom akutne vratobolje ili epizoda vratobolje u kronicitet jesu: ženski spol, starija životna dob, koegzistirajuća psihosocijalna patologija, teža vratobolja nakon ozljede, pridružena križobolja i znakovi cervikalne radikulopatije.^{31,32} Također su prethodna razdoblja vratobolje i pridružena glavobolja negativno usmjereni čimbenici rizika za perzistirajuću vratobolju.³¹ S obzirom na to da je u bolesnika s križoboljom trajanje boli važan prognostički čimbenik produžene nesposobnosti i značajnije je povezano s lošijom prognozom nego opći teret bolesti (npr. viša početna jačina boli i nesposobnost), trebali bismo to imati na umu i u bolesnika s vratoboljom, iako za njih nema relevantnih podataka.^{33,34}

Etiopatogeneza vratobolje

Bolni sindromi vratne kralježnice mogu biti uzrokovani od strane više anatomskih struktura. U njih se ubrajaju: vratni intervertebralni disk, zigoapofizealni zglobovi, atlanto-aksijalni i atlanto-okcipitalni zglobovi, ligamenti, fascije, mišići te duralna ovojnica oko korijena živaca, jer svi su oni inervirani živčanim završecima i uključeni u prijenos bolnih signala. Vratobolja je najčešće posljedica degenerativnih promjena (sindrom poremećaja vertebralnoga dinamičkog segmenta), nepravilnog položaja vratne kralježnice (post-

uralni sindrom) te ozljeda različitog stupnja u koštano-mišićnim strukturama vratnog segmenta kralježnice (disfunkcijski sindromi različitog uzroka).^{35,36} Ipak, unatoč napretku dijagnostičkih mogućnosti (na pose visokosofisticiranih slikovnih metoda), u određenog broja bolesnika ne može se sa sigurnošću utvrditi izvorište boli pa se u tom slučaju govori o nespecifičnoj vratobolji.

Česti mehanizmi nastanka vratobolje jesu istezanje i napetost struktura u području vratne kralježnice (ligamenata, tetiva, mišića). To nastaje zbog opetovanoga fizičkog prenaprezanja (npr. ponavljanje određenih radnji, nefiziološki statički položaji, loše držanje). Cervikalni miofascijalni sindrom jest klinički entitet povezan s vratoboljom, pri čemu u većini slučajeva nije moguće odrediti jasan uzrok bolova. Naime, bolovi mogu biti posljedica zahvaćenosti samo pojedinog mišića, grupe mišića ili zahvaćenosti više mišića u sklopu generaliziranih bolova (fibromialgija). Vratobolja može nastati kao posljedica akutne ozljede vratne kralježnice, što se naziva trzajnom ozljedom vrata. Ona je najčešće posljedica prometne nesreće, ali i npr. ozljeda u kontaktnim sportovima, kada dolazi do nagle fleksije i ekstenzije u području vratne kralježnice. Akutni simptomi se najčešće objašnjavaju lokalnom upalom i mikrovaskularnim krvarenjem, dok je daljnje perzistiranje simptoma povezano s ozljedom mekih tkiva, a rjeđe i koštanih struktura, te kasnijim razvojem degenerativnih promjena.

Degenerativne promjene su poznati uzrok vratobolje, a rezultiraju poremećenom biomehanikom, s mogućom nestabilnošću dinamičkih vertebralnih segmenata, hernijom intervertebralnog (i.v.) diska (prolaps, ekstruzija) te iritacijom korjenova spinalnih živaca (dorzolateralna kompresivna radikulopatija), kompresijom kralježnične moždine (dorzomedijalna kompresivna mijelopatija), ali i iritacijom drugih okolnih struktura (npr. krvnih žila). Degenerativne promjene vratne kralježnice možemo općenito podijeliti na disfunkciju, nestabilnost i stabilizaciju. Disfunkcija, koja se obično razvija između 15. i 45. godine života, uključuje radijalna i kružna oštećenja anulusa i.v. diska uz lokalizirani sinovitis zigoapofizealnih zglobova. Nestabilnost, koja nastaje između 35. i 70. godine, obilježena je promjenama unutarnjeg dijela i.v. diska, uz degenerativne promjene zigoapofizealnih zglobova, a potom slijedi finalna faza, faza stabilizacije, najčešće u dobi od 60. godine nadalje, s hipertrofičnim koštanim promjenama na rubovima pokrovnih ploča i u području zigoapofizealnih zglobova. Hernija i.v. diska povezana je načelno s prvim dvjema fazama, a stenoza spinalnoga kanala s kasnom drugom fazom i inicijalnom trećom fazom degenerativnih promjena. Degenerativne promjene i s njima povezana hernija i.v. diska najčešće se događaju u razinama CVI/CVII (45–60%

slučajeva), zatim u CV/CVI (20–25% slučajeva), te na razini C4/C5 i C7/Th1 (oko 10% slučajeva).³⁷ Međutim, nije u potpunosti jasno koji su procesi ključni okidač za razvoj degenerativnih promjena i.v. diska. Uz degenerativne promjene veže se pojam diskogene boli koja se javlja kao posljedica oštećenja strukture i.v. diska, pri čemu uz mehaničku komponentu važnu ulogu imaju medijatori upale.³⁸ Te promjene između ostaloga uključuju pojačanu produkciju proupalnih citokina, kao što su čimbenik nekroze tumora-alfa (engl. *tumor necrosis factor-α*, skr. TNF-α) interleukina-1beta (skr. IL-1β) i/ili interleukina-6 (IL-6), a bez povišenja razine monocitnog-kemoatraktivnog proteina-1 (engl. skr. MCP1), što se događa zajedno sa smanjenom proizvodnjom stanica koje proizvode matriks. To rezultira dominantnom proizvodnjom stanica sličnih fibroblastima.^{39,40} Detalji suvremenih spoznaja patogeneze degenerativnih procesa i.v. diska nedavno su objavljeni u preglednom radu Grazia i sur.⁴¹ Iako je poznato da i.v. diskovi imaju nociceptivnu inervaciju i eksperimentalna istraživanja su pokazala da oni mogu biti izvorište boli, gledajući znanstveno, o tome još nedostaju čvrsti epidemiološki i klinički podatci.^{37,42} Primjenom dijagnostičkih minimalno invazivnih intervencija u osoba koje pate od bolnih sindroma vratne kralježnice nađeno je da je prevalencija diskogene boli između 16% i 20%.

Unkartoza i osteoartritis unkovertbralnih zglobova najčešće se javljaju u razinama od CII do CVII, a osim kao mogući samostalni izvor boli mogu biti povezane s dorzolateralnom protruzijom i.v. diska, prema korijenima spinalnih živaca i prema vertebralnim krvnim žilama.

Cervikalni fasetni sindrom nastaje zbog osteoartritisa fasetnih (zigapofizealnih) zglobova, s prevalencijom u bolesnika s vratoboljom između 36% i 67%. Drži se da degeneracija tih zglobova može biti posljedica dugotrajnoga statičkog preopterećenja (neprirodan položaj glave, dugotrajan sagnuti ili prignuti položaj) ili dinamičkog preopterećenja vratne kralježnice (pokreti koji se ponavljaju). Kao i i.v. diskovi, fasetni zglobovi su inervirani vlaknima nociceptivnih živaca.⁴³ Napravljani su pokušaji mapiranja tipične lokacije boli s izvorištem iz pojedinog zigoapofizealnog zgloba.⁴⁴ Neki kliničari prepoznaju cervikalni fasetni sindrom kao potkategoriju degenerativnih promjena vratne kralježnice, što onda zahtijeva specifično liječenje.⁴⁵ Ipak, u praksi je to teško odijeliti, jer fasetni sindrom može nastati neovisno od degenerativnih promjena i.v. zgloba ili zajedno s njima, dok cervikalna foraminalna stenoza može uzrokovati vratobolju s kompresijom spinalnih živaca ili bez nje.

Osim kod destruktivnih (npr. tumori) i upalnih uzroka i stanja, mijelopatija u praksi češće nastupa kod značajnoga pomaka tijela kralježaka, spondilolisteze.

Rezultat je oštećenja više elemenata arhitekture kralježnice, a može biti posljedica akutnog stanja (npr. ozljeda) ili dugotrajnih promjena (npr. degenerativnih promjena).⁴⁶

Uz vratobolju je često povezana cervikogena glavobolja, s prijenosom boli u okcipitalno područje putem aferentnih vlakana C1, C2, C3, a nastaje zbog oštećenja prvih triju zigapofizijalnih zglobova (tzv. prenesena bol) i kompresije na C2 i C3 korjenove. Prenesena bol se objašnjava interakcijom aferentnih C1, C2 i C3 vlakana s descendentnim vlaknima trigeminusa u području trigeminalno-cervikalnog kompleksa. Subokcipitalni živac (C1) preko trigeminusa uzrokuje bol u okcipitalnoj regiji, dok C3 uzrokuje bol u okcipitalnoj, frontotemporalnoj i periorbitalnoj regiji.⁴⁷

Neurološke asocijacije i vaskularna opskrba stražnje lubanjske jame i malog mozga idu preko vertebralnih arterija koje prolaze kroz otvore poprečnih nastavaka vratnih kralježaka, na putu prema gornjim dijelovima vratne kralježnične moždine, produžene moždine, malog mozga, ponsa i većeg dijela mezencefalona i okcipitalnog režnja, koje opskrbljuju krvlju. Dakle, u vertebrobasilarnom sindromu nastupaju mehaničke opstrukcije protoka u vertebralnim arterijama te slanje podražajnih impulsa prema malom mozgu kao integracijskom centru, a kao posljedica iritacije cervikalnog simpatikusa čija vlakna mrežasto omotavaju vertebralne arterije dolazi do refleksnih vaskularnih poremećaja u vertebrobasilarnom (VB) slivu.³⁷ Iritaciju najčešće izazivaju degenerativne promjene na vratnoj kralježnici: spondiloza, unkartroza, spondilartroza, a ateroskleroza tih arterija, napose prisutna u starijoj životnoj dobi, može dodatno pogoršati simptome zbog insuficijencije cirkulacije u VB slivu.⁴⁸

Bol je glavni simptom u vratobolji pa je korisno znati da se prema mehanizmu ona može podijeliti na mehaničku, neuropatsku i bol zbog drugih uzroka (vaskularnu, iz visceralnih organa), što je važno u dijagnostičkom i terapijskom smislu. Uvjetno rečeno, mehanička bol se prvenstveno odnosi na onu koja izvoriste ima u kralješnici i njenim potpornim strukturama (ligamenti, mišići), a tipični primjeri su bol iz fasetnih zglobova, diskogena bol i miofascijalna bol. Neuropatska bol se odnosi na bol koja je posljedica ozljede ili bolesti živčanih struktura, što kod vratobolje uključuje mehaničke i kemijske podražaje korjenova spinalnih živaca, a tipičan primjer periferne neuropatske boli jesu radikularni simptomi zbog hernije i.v. diska, osteofita ili zbog stenoze spinalnog kanala. Neuropatska bol je često udružena s promjenama osjeta (hipoestezija, parestezije, disestezije). Ona ima obilježja senzitivizacije odnosno pojačanja neuralnog signala boli, koja je najčešće posljedica periferne senzitivizacije, dok zasad nema uvjerljivih dokaza o centralnoj senzitivizaciji u bolesnika s nespecifičnom netraumatikom vratoboljom.⁴⁸

Mijelopatija, odnosno simptomi zbog patoloških promjena leđne moždine, primjer je centralne neuropatske boli. Miješana neuropatska-nociceptivna bol nastaje kod npr. sindroma bolnog stanja nakon laminektomije (engl. *failed neck surgery syndrome*) i degenerativnih promjena i.v. diska.³⁶

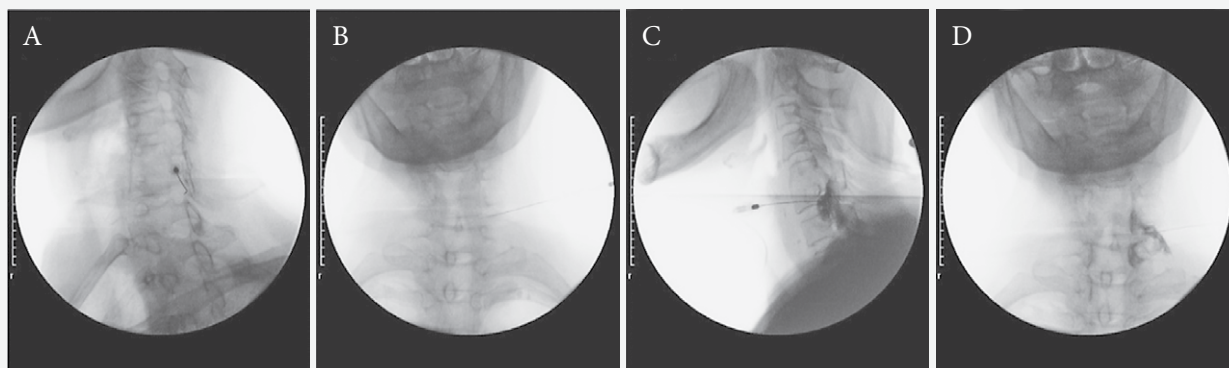
Glede povezanosti bolnih stanja s određenim psihičkim poremećajima (kao što su npr. depresija i anksioznost) ona je bidirekcionalna, a inače toliko česta da se u literaturi spominje kao depresivno-bolni sindrom. Mehanizmi povezanosti su psihološki, imunološki, neuroendokrinološki te na razini neurotransmitera koji moduliraju signal boli, ali i razvoj psihičkih poremećaja.⁴⁹

Klinička slika vratobolje

U kliničkoj slici vratobolje dominira bol u vratu koja se pogoršava pokretima, a posebice okretanjem glave. Obično je prisutan povišeni tonus paravertebralnih mišića vratnog dijela kralježnice (najčešće cervikalni dio m. trapeziusa), uz bolnost (na palpaciju i kod pokreta) te ograničenje pokreta u vratu. Bolna napetost mišića vrata može biti praćena probadajućom boli između lopatica i može se širiti prema ramenima i/ili nadlakticama. Vratobolja može biti povezana s glavoboljom, orofacijalnom boli, disfagijom, vrtoglavicom, šumom u uhu, poremećajima vida, općom slabosti i oslabljenom koncentracijom.⁴⁷

S obzirom na lokalizaciju, širenje boli i postojanje pratećih simptoma, bolni sindrom vratne kralježnice klinički se najčešće dijeli na: cervikalni sindrom (*syndroma cervicale*) u kojem dominira lokalizirana bol, cervikocefalni sindrom (*syndroma cervicocephale*) u kojem se javlja bol u vratu sa širenjem u glavu, te cervikobrahijalni sindrom (*syndroma cervicobrachiale*), tj. bol u vratu sa širenjem u ruku, dok se naziv vertebrobasilarni sindrom (*syndroma vertebrobasilare*) odnosi na iritaciju vaskularnih struktura u vertebrobasilarnom slivu.^{37,50}

Cervikalni sindrom je naziv za širok spektar simptoma u području vratne kralježnice. On u podlozi može imati istežanje i napetost, tj. mišićni spazam, ali često nastaje i uslijed kompresije i iritacije spinalnih korjenova i krvnih žila u vratu, što dovodi do osjetnih, motoričkih i vaskularnih poremećaja. Bolesnici se najčešće žale na bolove u vratu i ramenima, ponekad i u gornjem dijelu leđa, koji mogu nastupiti postupno ili naglo nakon nepovoljnog položaja ili nekontroliranog pokreta vrata. Bol kod cervikalnog sindroma može biti oštra ili tupa, karakteristično je najjača u medijalnoj liniji vratne kralježnice (stražnji dio vrata) s mogućim širenjem među lopatice, prema ramenima i u prednji dio prsnog koša, a udružena je s napetosti mišića vrata i ramena (povišen tonus paravertebralnih mišića), ograničenom pokretljivošću vrata te antalgicnim polo-



A) Kosi rendgenogram na kojem se vidi položaj spinalne igle s vrhom u sredini stražnjeg dijela neuralnog foramena C7 kako bi se izbjeglo oštećenje spinalnog živca ili a. vertebralis / Latero-lateral X-ray with top of spinal syringe position in the middle of rear C7 neural foramen so spinal nerve or a. vertebralis damage will be avoided. B) AP-rendgenogram na kojem se vidi položaj spinalne igle s vrhom u neuralnom foramenu C7 / AP X-ray with top of spinal syringe position in rear C7 neural foramen. C) Postkontrastni lateralni rendgenogram koji prikazuje raspodjelu kontrastnog sredstva u foramenu i duž živca / Postcontrast lateral X-ray which shows contrast distribution in foramen and along nerve. D) Postkontrastni AP-rendgenogram koji prikazuje širenje kontrastnog sredstva prema kranijalno i kaudalno u spinalnom kanalu te uzduž spinalnog živca C7 / Postcontrast AP X-ray which shows contrast distribution toward cranial and caudal direction in spinal canal and along C7 spinal nerve.

SLIKA 1. DIJAGNOSTIČKA MINIMALNO INVAZIVNA PROCEDURA: ANESTEZIRANJE SPINALNOG ŽIVCA C7

FIGURE 1. DIAGNOSTIC MINIMALLY INVASIVE PROCEDURE: ANESTHETIC BLOCK OF C7 SPINAL NERVE

žajem vrata. Ako dominira miofascijalni bolni sindrom, karakteristično je postojanje tzv. okidačkih (engl. *trigger*) točaka, mjesta najjače bolnosti, koje mogu biti aktivne (spontano stvaraju bol) ili latentne (bole samo na pritisak).

Vratobolja može biti ograničena samo na kralježnicu i područje oko kralježnice, a može se i širiti u okolna područja (npr. radikulopatija kod cervikobrahijalnog ili cervikocefalnog sindroma).⁵¹

Cervikocefalni sindrom najčešće nastaje kao posljedica iritacije ili kompresije spinalnih korjenova C1-C3. Osnovni simptom je glavobolja različitog karaktera i intenziteta (cervikogena glavobolja), koja se pogoršava pokretima u vratu ili neprirodnim položajem glave. Glavobolja je uglavnom lokalizirana u potiljku s tendencijom širenja prema ramenima, frontalnoj, orbitalnoj ili aurikularnoj regiji. Može biti praćena orofacijalnom boli, šumom u ušima, smetnjama ravnoteže, nesigurnosti pri stajanju i hodanju, zamagljenim vidom, dvoslikama, mučninom i povraćanjem.⁴⁷

Cervikobrahijalni sindrom odnosi se na skupinu simptoma i znakova (bol, smetnje osjeta, slabost mišića) koji se udruženo pojavljuju u području vrata i duž ruke. Posljedica su iritacije/kompresije spinalnih korjenova C4-C8. Najčešće (u više od polovice bolesnika) zahvaćen je spinalni korijen C7, a drugi je po učestalosti zahvaćenosti spinalni korijen C6 (u oko 35% bolesnika).¹⁰ Osnovni simptom je bol koja se širi kroz ruku i pojačava pri istezanju i palpaciji brahijalnog pleksusa. Kod protruzije i.v. diska u segmentima CVI/CVII, CV/CVI i CIV/CV, osim nociceptivne, lokalne boli u području stražnje strane vrata, praćene s napetosti mišića u vratu i ramenu, javlja se radikulopatska bol s

obilježjima neuropatske boli (sijevajuća bol, žareća bol, bol poput prolaska električne struje), koja se širi iz vrata u ramena i ruke. Bol je obično praćena senzornim poremećajima (hipestezijama, parestezijama, disestezijama) u zahvaćenim dermatomima, mogu biti oslabljeni vlastiti refleksi, dok je motorika uglavnom očuvana, iako se ponekad nađe smanjenje grube mišićne snage ruku, a rjeđe i vidljiva mišićna hipotrofija/atrofija (najčešće malih mišića šake – tenara i hipotenara).³⁷ Specifični znakovi i simptomi iritacije/pritiska na pojedine korjenove spinalnih živaca C5-C8 prikazani su u tablici 1.

Iako klasično osjetni simptomi prate dermatomsku distribuciju, to u praksi nije tako, a najvjerojatniji razlog je preklapanje dermatoma, dok ponekad širenje simptoma ide miotomskom distribucijom u kojoj također postoji preklapanje.^{53,56} I u bolesnika s izvorištem boli u zigoapofizealnim zglobovima ili mišićima bol se ponekad može širiti u ruke, ali je obrazac širenja takve boli varijabilan, ne slijedi dermatomsku raspodjelu te nema obilježja neuropatske boli.^{57–59}

Ponekad, iako vrlo rijetko, zbog pritiska na autonomna vlakna vratnog dijela s posljedičnim unilateranim prekidom simpatičke inervacije oka može nastati Hornerov sindrom, karakteriziran miozom, enoftalmusom, djelomičnom (parcijalnom) ptozom očnog kapka te anhidrozom.^{37,60,61}

Ako se radi o akutnoj, npr. trzajnoj ozljedi vrata, treba napomenuti da se bol javlja odmah nakon ozljede, dok se ostali simptomi mogu javiti s odmakom od 24 do 72 sata.

Jedno stanje koje se često zamjenjuje s radikularnim simptomima jest sindrom gornje torakalne aperture,

TABLICA 1. ZNAKOVI I SIMPTOMI CERVICALNE RADIKULOPATIJE PREMA ZAHVAĆENOSTI POJEDINOG KORIJENA SPINALNIH ŽIVACA C5-C8. KOMPILACIJA VIŠE IZVORA (REF. 52–55). KARAKTERISTIČNI ZNAKOVI SU OZNAČENI PODEBLJANO.

TABLE 1 SIGNS AND SYMPTOMS OF CERVICAL RADICULOPATHY ACCORDING TO INVOLVED NERVE SPINAL ROOT. COMPILATION FROM VARIOUS SOURCES (REF. 52–55). CHARACTERISTIC SIGNS ARE BOLDED.

Korijen / Root	C5	C6	C7	C8
Bol / Pain	Vrat / Neck	Vrat / Neck	Vrat / Neck	Vrat / Neck
	Lopatnica / Shoulder blade	Lopatnica / Shoulder blade	Lopatnica / Shoulder blade	
	Rame / Shoulder	Rame / Shoulder	Prsni koš / Chest	
		Radijalni dio podlaktice / Radial part of forearm		Medijalni dio podlaktice / Medial part of forearm
		Šaka / Hand	Šaka / Hand	
Osjet / Sense	Lopatnica, lateralni dio ramena / Shoulder blade, lateral part of shoulder			
	(prednji dio podlaktice) / (front part of forearm)	(lateralni dio ruke, podlaktica) / (lateral part of arm, forearm)		(medijalni dio podlaktice, šaka) / (medial part of forearm, hand)
		I. prst / 1st finger	(I. prst) / (1st finger)	
		(II. prst) / (2nd finger)	II. prst / 2nd finger	
			III. prst / 3rd finger	
			(IV. prst) / (4th finger)	IV. prst / 4th finger
				V. prst / 5th finger
			(dlan) / (palm)	(medijalni dio šake) / (medial part of hand)
Mišići – (inervirani) / Muscles (innervated)	M. deltoideus / Deltoid muscle			
	M. biceps brachii / Biceps brachii muscle	M. biceps brachii / Biceps brachii muscle		
	M. brachialis / Brachialis muscle	M. brachialis / Brachialis muscle		
		M. extensor carpi radialis longus i brevis / Extensor carpi radialis longus and brevis muscle	M. extensor carpi radialis longus i brevis / Extensor carpi radialis longus and brevis muscle	
			M. triceps brachii / Triceps brachii muscle	M. triceps brachii / Triceps brachii muscle
			M. flexor digitorum superficialis i profundus / Flexor digitorum superficialis and profundus muscle	
Motorika / Motorics	Rame – abdukcija / Shoulder abduction	(Rame – abdukcija) / (Shoulder abduction)		
	Lakat – fleksija / Elbow flexion	Lakat – fleksija / Elbow flexion		
			Lakat – ekstenzija / Elbow extension	Lakat – ekstenzija / Elbow extension
		(Podlaktica – supinacija) / (Forearm supination)		
		(Podlaktica – pronacija) / (Forearm pronation)	Podlaktica – pronacija / Forearm pronation	
		Ručni zglob – dorzalna fleksija / Radiocarpal joint – dorsal flexion	Ručni zglob – dorzalna fleksija / Radiocarpal joint – dorsal flexion	Ručni zglob – palmarna fleksija / Radiocarpal joint – palmar flexion
			Prst – ekstenzija / Finger extension	Prst, palac – ekstenzija / Digit, thumb extension
				Prst, palac – fleksija / Digit, thumb flexion
				Prst, palac – abdukcija / Digit, thumb abduction
				Prst, palac – adukcija / Digit, thumb adduction
Refleksi / Reflexes	(Biceps)	Biceps	Triceps / Triceps	
	(Brachioradialis)	Brachioradialis		

TABLICA 2. ČESTI I RIJETKI UZROCI VRATOBOLJE PREMA PRISUTNOSTI BOLI OGRANIČENE NA VRAT, S RADIKULOPATIJOM/MIJELOPATIJOM ILI OBJEMA (PREMA REF. 64).

TABLE 2. COMMON AND RARE CAUSES OF NECK PAIN, RADICULOPATHY/MYELOPATHY OR BOTH (ACCORDING TO REF. 64).

	Samo vratobolja / Only neck pain	Vratobolja s radikulopatijom /mijelopatijom / Neck pain with radiculopathy /myelopathy	Samo simptomi radikulopatije /mijelopatije / Only radiculopathy /myelopathy symptoms	Napomena / Remark
Česti uzroci / Common causes				
Hernijacija i.v. diska / IV disc herniation	x	x	x	
Neuroforaminalna stenozna (zbog spondilolize, hernije i.v. diska ili oboje) / Neuroforaminal stenosis (due to spondylolysis, IV disc herniation or both)		x	x	
Stenozna spinalnog kanala (zbog spondiloze, veće centralne hernije i.v. diska, kalcifikacije ligamenta ili kombinacije) / Spinal canal stenosis (due to spondylosis, bigger central herniation of IV disc, ligament calcification or combination)		x	x	
Nespecifična bol (mehanička bol) nepoznatog uzroka (istegnuće mišića vrata, bol fasetnog zgloba i dr.) / Unspecified pain (mechanical pain) of unknown origin (neck muscles strain, facet joint pain etc.)	x			
Rijetki uzroci / Rare causes				
Maligni tumori / Malignant tumors	x	x	x	
Benigni tumori (npr. hemangiom, osteoid osteom, osteoblastom, osteochondrom, tumor divovskih stanica) / Benign tumors (e.g. hemangioma, osteoid osteoma, osteoblastoma, osteochondroma, giant cell tumor)		x	x	
Ozbiljne infekcije (npr. disciitis, osteomijelitis, epiduralni apsces, septički artritis, meningitis) / Serious infections (e.g. discitis, osteomyelitis, epidural abscess, septic arthritis, meningitis)	x	x	x	
Vaskularni uzroci (npr. promjene protoka vertebralne arterije, unutarnje karotidne arterije, aorte) / Vascular causes (e.g. flow changes of vertebral artery, internal carotid artery, aorta)	x	x	x	
Infarkt korijenskog živca (npr. vaskulitis) / Root infarct (e.g. vasculitis)		x	x	

TABLICA 2. NASTAVAK
TABLE 2. CONTINUED

	Samo vratobolja / Only neck pain	Vratobolja s radikulopatijom /mijelopatijom / Neck pain with radiculopathy /myelopathy	Samo simptomi radikulopatije /mijelopatije / Only radiculopathy /myelopathy symptoms	Napomena / Remark
Ozljeda: prijelom, avulzija korijena, ozljeda leđne moždine / Injury: fracture, root avulsion, spinal cord trauma	x	x	x	
Polimijalgija reumatika / temporalni arteritis / Polymyalgia rheumatica/temporal arteritis	x			Ukočenost bi trebala biti primarna. / Stiffness should be primary
Upalne artropatije (npr. reumatoidni artritis, ankilozantni spondilitis, psorijatični artritis, artropatije uzrokovane kristalima) / Inflammatory arthropathy (e.g. rheumatoid arthritis, ankylosing spondylitis, psoriatic arthritis, crystalloid arthropathies)	x			Tipična je zahvaćenost više zglobova/ zglobnih regija (uključivo i aksijalni skelet) i postojanje simptoma upale. / Typically involvement of more joints/joint regions (inclusive axial skeleton) and existence of inflammation symptoms.
Fibromijalgija / Fibromyalgia	x			Ne bi smjela biti samo vratobolja. / Should not be only neck pain.
Sinovijalna cista / Synovial cyst			x	
Tortikolis / Torticollis	x			Ne mora biti prisutna bol. / Pain is not mandatory.
Difuzna idiopatska skeletna hiperostoza (DISH) / Diffuse idiopathic skeletal hyperostosis			x	Bolovi su manje izraženi, povišen rizik za cervikalne prijelome zbog minimalne traume, češći simptomi su ukočenost i disfagija. / Pain is less expressed, higher cervical fracture risk due to minimal trauma, common symptoms are stiffness and dysphagia.
Pagetova bolest / Paget disease			x	Lezije u području vratne kralježnice nađene su samo u 11% oboljelih. U grupi od 180 bolesnika nije zabilježena vratobolja, a samo 2 bolesnika su imala kompresiju leđne moždine. / Lesions in cervical spine are found in 11% of affected. In a cohort of 180 patients, no cervical pain was recorded, only 2 patients had spinal cord compression.
Sindrom gornje torakalne aperture / Superior thoracic aperture syndrome		x	x	
Bolesti ramena / Shoulder affection	x			
Multipla skleroza / Multiple sclerosis			x	
Amiotrofična lateralna skleroza, Guillain-Barréov sindrom, hidrocefalus normalnog tlaka / Amyotrophic lateral sclerosis, Guillain-Barré syndrome, hydrocephalus with normal pressure			x	

TABLICA 2. NASTAVAK

TABLE 2. CONTINUED

	Samo vratobolja / Only neck pain	Vratobolja s radikulopatijom /mijelopatijom / Neck pain with radiculopathy /myelopathy	Samo simptomi radikulopatije /mijelopatije / Only radiculopathy /myelopathy symptoms	Napomena / Remark
Nekompresivne radikulopatije (rijetke) / Non compressive radiculopathy (rare)				
Dijabetička monoradikulopatija / Diabetic monoradiculopathy			x	
Herpes zooster / Herpes zoster			x	
Tuberkuloza / Tuberculosis	x		x	
Sifilis / Syphilis			x	
Bruceloza / Brucellosis			x	
Citomegalovirus / Cytomegalovirus			x	
Lajmska bolest / Lyme disease			x	
Histiocitoza X / Histiocytosis X			x	
Sarkoidoza / Sarcoidosis			x	
Neuropatija vezana uz infekciju HIV-om / Neuropathy concerning HIV infection			x	

koji je u najvećem broju slučajeva (95%) neurološke, iako može biti vaskularne (arterijske ili venske) geneze. Najčešće se radi o jednostranom sindromu, češćem u žena, s vrhuncem javljanja u četvrtom desetljeću života, kojem u oko polovice slučajeva prethodi trauma ili naprezanje.⁶²

Cervikalna mijelopatija karakterizirana je smanjenom motoričke snage, gubitkom osjeta, utrnulosti i slabosti mišića na ekstremitetima, uz povišen tonus mišića, povišene vlastite reflekse, što utječe na obrazac hoda pacijenta, probleme s pisanjem, hvatanjem i držanjem predmeta i slično, a u težim slučajevima prisutni su poremećaji kontrole mokraće i stolice (npr. inkontinencija, retencija).⁶³

Diferencijalna dijagnoza odnosno etiologija vratobolje, uključujući vertebrogene sindrome, vrlo je raznolika, a korisno je znati u kojima se od njih javlja bol ograničena na vrat, bol povezana s radikularnim simptomima, simptomima mijelopatije ili obje. Oni mogu varirati od sasvim benignih pa do ozbiljnih problema koji zahtijevaju dodatne konzultacije, dijagnostičke i terapijske intervencije; obilje mogućih simptoma predstavlja značajan diferencijalno-dijagnostički problem.⁵⁰ Sumarni prikaz te simptomatologije u pojedinim češćim i rjeđim uzrocima vratobolje donosimo u tablici 2.

S obzirom na anatomske bliskost, uz problematiku vratne kralježnice vezana je i simptomatologija sindroma stražnje lubanjske jame. Epizode vertebrobazilarne

insuficijencije obično se javljaju tijekom mjeseci ili/i godina, a rjeđe naglo, češće nakon promjena položaja vrata i glave, osobito prilikom ekstenzije. Klinička slika, često praćena šumom u jednom ili u oba uha, može uključivati dvoslike, parestezije ili ispade osjeta u licu, vratu ili ekstremitetima, prolazne slabosti ekstremiteta, glavobolju u području zatiljka praćenu mučninom i povraćanjem, smetnje gutanja, pseudo-anginozne bolove i druge vegetativne smetnje te simptome lokalnoga cervikalnog i/ili cervikobrahijalnog sindroma. U nekih bolesnika može doći do nagloga gubitka tonusa uz potpuno održanu svijest s naglim padom, tzv. "drop" atake. To su nagli i nenadani padovi koji se javljaju obično u starijih osoba, češće u žena, katkad pri ekstenziji odnosno retrofleksiji glave, bez gubitka svijesti, a posljedica su mehanički inducirane ishemijske dijelova retikularnoga aktivacijskog sustava moždanog debla i posljedičnoga gubitka tonusa tjelesne muskulature.³⁷

Potencijalna korisnost podjele bolesnika s vratoboljom prema određenim podgrupama uočena je prije tridesetak godina, kada je grupa *Quebec Task Force* predložila klasifikacijski sustav spinalne boli.⁶⁵ Radi se o dijagnostičkom alatu osmišljenom za slabinsku i vratnu kralješnicu koji sadrži 11 kategorija koje se temelje na trajanju boli, proširenosti iradirajuće boli, prisutnosti neuroloških znakova, dodatnim pretragama i odgovoru na terapiju.⁶⁵ Pokazano je da sastavnice ove klasifikacije (npr. stupanj iradirajuće boli i prisutnost neuroloških znakova) imaju prognostičke impli-

TABLICA 3. NAJČEŠĆI OZBILJNI UZROCI VRATOBOLJE, TZV. CRVENE ZASTAVE
TABLE 3 THE MOST COMMON SERIOUS CAUSES OF NECK-PAIN, „RED FLAGS“

Iz anamneze / From medical history	Najvjerojatniji uzrok / Most likely cause
Traumatski događaji, posebice ukoliko su vezani uz dugotrajnu terapiju steroidima ili osteoporozu / Trauma event especially connected with prolonged steroid use or osteoporosis	Prijelom / Fracture
Karcinom, neobjašnjivi gubitak na tjelesnoj težini, izostanak poboljšanja nakon jednog mjeseca terapije, palpabilne cervikalne i paracervikalne tvorbe / Carcinoma, undefined body mass loss, lack of improvement after a month of therapy, palpable cervical or paracervical masses	Primarni ili metastazirani tumori / Primary or metastatic tumor
Recentna infekcija, ovisnost, HIV +, imunosupresivi, perzistentna groznica / Recent infection, drug abuse, HIV+, immunosuppressive therapy, persistent fever	Infekcija (npr. cervikalnog diska) / Infection (e.g. cervical disc)
Vratobolja koja se širi gornjim i donjim ekstremitetima uz izražene promjene osjeta i motorike; inkontinencija/retencija mokraće/stolice, otežano hodanje / Neck pain that expands through upper and lower extremities with extensive sense and motoric changes, incontinence/retention of urine/stool, walking difficulty	Cervikalna mijelopatija / Cervical myelopathy
Kronična „upalna“ vratobolja, najčešće udružena sa zglobnim, a ponekad i izvanzglobnim (sustavnim) promjenama / Chronic „inflammatory“ neck pain, most commonly associated with joint and sometimes systemic changes	Sustavna / reumatska bolest, npr. reumatoidni artritis, ankilozantni spondilitis / Systemic/rheumatic disease e.g. rheumatoid arthritis, ankylosing spondylitis
Bol kojoj se ne može naći uzrok, a uz terapiju traje i nakon 4–6 tjedana, bol noću, bol povezana s pokretima, položajima/držanjem, bol trnastih nastavaka / Pain with no known cause, which is present despite therapy after 4-6 weeks, night pain, pain connected with movement, position/posture, spinous process pain	Prijelom, tumor, infekcija / Fracture, tumor, infection
Početak u dobi: > 20 godina ili > 65 godina / Beginning at age: > 20 years or > 65 years	Prijelom, tumor, infekcija / Fracture, tumor, infection

kacije u bolesnika s križoboljom.^{66–68} U jednom longitudinalnom istraživanju bolesnika s kroničnom vratoboljom primjena navedene klasifikacije rezultirala je malim promjenama u ishodu pojedinih podgrupa bolesnika.⁶⁹ Stoga, zbog nedostatka čvrstih dokaza klasifikacija prema *Quebeck Task Force* zasad se ne može preporučiti u kliničkom radu za bolesnike s vratoboljom. Postoji nekoliko drugih klasifikacija bolesnika s vratoboljom.^{2,70,71} Međutim, nijedna od njih nije se razvila do stupnja koji bi pružio snažne empirijske dokaze o boljim prognostičkim pokazateljima ili ishodu liječenja u bolesnika s vratoboljom. Jedna od klasifikacija jest i ona koja s obzirom na patološke promjene i ograničavanje u svakodnevnom funkcioniranju, a u svrhu procjene kliničkog stanja i vrste liječenja, bolesnike s vratoboljom klasificira u četiri stupnja. Prvi stupanj uključuje bol u vratu bez znakova velikih patoloških promjena uz minimalno ograničavanje dnevnih aktivnosti. Drugi stupanj uključuje bol u vratu bez znakova velikih patoloških promjena, uz ograničavanje u dnevnim aktivnostima. Treći je stupanj bol u vratu udružena s neurološkim simptomima ili znakovima (radikulopatija), a četvrti stupanj bol u vratu praćena velikim patološkim promjenama (prijelomom, neoplazmom, infekcijom ili mijelopatijom).^{37,72}

Klinički pristup bolesniku s vratoboljom

Čimbenici rizika i etiopatogeneza vratobolje su različiti, a često je u istog bolesnika prisutno više čimbenika koji doprinose nastanku, razvoju i težini stanja.

Na neke od njih ne možemo utjecati (npr. dob, spol, prethodne ozljede), a neki su modifikabilni (npr. postura prilikom radnog procesa, psihosocijalni čimbenici). Stoga, glavna pitanja na koja kliničar mora odgovoriti u pristupu bolesniku s vratoboljom jesu: 1. Je li vratobolja uzrokovana ozbiljnom bolesti/stanjem? 2. Koji su čimbenici rizika/uzroci vratobolje? i 3. Kakva je prognoza? U tome ključnu ulogu imaju anamneza i klinički status. Iako se ponekad na temelju anamneze i kliničkog statusa ne može utvrditi točan uzrok vratobolje, prvenstveno zbog daljnjeg pristupa, odnosno ocjene prognoze korisno je bolesnika svrstati u neku od kategorija: nespecifična vratobolja, vratobolja povezana sa specifičnim uzrocima (npr. hernija i.v. diska ili neka druga strukturna promjena), vratobolja zbog sistemskog uzroka (npr. upalna reumatska bolest) ili vratobolja zbog patoloških promjena na visceralnim organima (npr. na plućima, srcu, jetri).⁶³

Anamneza

Informacije koje bi bilo dobro dobiti od bolesnika s vratoboljom primarno uključuju: čimbenike rizika (npr. ergonomske uvjete na poslu, aktivnosti svakodnevnog života, prethodne traume), obilježja i trajanje boli (npr. način početka, jačina, lokalizacija) te ostale simptome (npr. osjećaj trnjenja, smanjeni osjet, mišićna slabost, glavobolja, vrtoglavica, poremećaji vida). Bol (i popratni simptomi) mogu biti akutni (do 6 tjedna), subakutni (između 6–12 tjedana) te kronični

(dulje od 12 tjedana). Kada ocjenjujemo bol kao dominantni simptom, najčešće se određuje njezina glavna dimenzija, jačina. Pri tome možemo koristiti različite ljestvice, npr. vizualnu analognu ljestvicu (engl. *visual analogue scale*, skr. VAS), numeričke ljestvice (npr. 0–10) te gradacijske verbalne ljestvice (npr. bez boli, blaga, umjerena, jaka i vrlo jaka bol) ili složene multi-dimenzionalne upitnike (npr. *Brief Pain Inventory*, *McGill Pain Questionnaire*).⁷⁴ Korisno je i vođenje dnevnika boli u koji bolesnik konsektivno upisuje jačinu i druga obilježja boli tijekom dana (i noći). Kod sumnje na neuropatsku sastavnicu boli preporučuje se upotrijebiti neki od upitnika koji su osmišljeni i validirani u tu svrhu, a u cilju razlikovanja neuropatske od nociceptivne ili mehaničke boli među njima su dva najčešće korištena: upitnik *painDETECT* i ljestvica boli S-LANSS (*Self-report Leeds Assessment of Neuropathic Symptoms and Signs*).^{75,76} Ako je izvoriste boli u zigoapofizealnim zglobovima, bolesnici će često navesti i jutarnju ukočenost.

Posebnu pažnju treba obratiti na ozbiljne uzroke koje svrstavamo u tzv. crvene zastave i koji zahtijevaju odgovarajuću i promptnu evaluaciju (tablica 3).³⁷

U bolesnika s kroničnom vratoboljom anamneza bi se trebala proširiti na psihosocijalne čimbenike/obilježja (npr. anksioznost, depresija, disfunkcionalne misli, katastrofiranje, kineziophobia, loša strategija nošenja, patološka dinamika obiteljskih i drugih interpersonalnih odnosa, pogoršanje drugih okolinskih i kontekstualnih prilika).^{37,50}

Klinički pregled

Inspekcija (s prednje, stražnje i lateralnih strana) ima dobru reproducibilnost između ispitivača glede razlikovanja zdravih osoba prema onima s vratoboljom ili radikulopatijom.⁷⁷ Kod palpacije su od posebnog značenja bolne i "okidačke" točke uz dobru reproducibilnost između ispitivača, koja se poboljšava primjenom algometra.^{77,78} Ocjena snage mišića je važna kako u cilju evaluacije statusa bolesnika, tako i zbog planiranja liječenja/rehabilitacije, a reproducibilnost ocjene snage mišića vrata i gornjih ekstremiteta između ispitivača također je dobra.^{79,80}

U bolesnika s vratoboljom potrebno je učiniti mjerenje opsega pokreta (inklinacija, reklinacija, laterofleksija, rotacije), a reproducibilnost takvog mjerenja relativno je dobra ako to radi iskusni kliničar, s razlikama kod ponavljanog mjerenja od strane istog ispitivača od 10° i razlikama između ispitivača od 20°. ^{80–82} U svrhu što točnijeg mjerenja opsega pokreta u kliničkom radu se mogu koristiti različiti instrumenti, a s obzirom na njihova klinometrijska obilježja i praktičnost preporučuje se koristiti jednostruki inklinometar ili klinički vratni goniometar (engl. *cervical range of motion instrument*, skr. CROM).⁸³

U bolesnika u kojih postoji sumnja na neurološke znakove obvezno treba obratiti pažnju na trofiku te ispitati snagu, taktilni osjet i duboke vlastite reflekse. Pravu neurološku slabost treba razlikovati od slabosti koja je uzrokovana boli. U bolesnika s oštećenjem živaca može se naći slabost mišića i/ili hipotrofija/atrofija, ali mora se imati na umu da i oko 10% asimptomatskih osoba može imati odsutne ili asimetrične reflekse. Glede osjetnih poremećaja, hipersenzitivnost na lagane dodire pouzdaniji je znak od smanjene osjetljivosti u pojedinim dermatomima glede zahvaćenosti korjenova spinalnih živaca. U bolesnika u kojih se sumnja na simuliranje ispitivanje refleksa može biti najvažniji objektivni klinički alat.³⁶ U bolesnika sa sumnjom na mijelopatiju pregled treba proširiti na donje ekstremitete, balans i hod.^{80,84} Kada govorimo o neurološkom pregledu važno je napomenuti da njegova pouzdanost između ispitivača ima umjerenu snagu, s *kappa* vrijednostima između 0,4 i 0,64.⁸⁵

U kliničkom pregledu provokacija boli nam može ukazati na izvoriste boli, ali se mora imati na umu da je njihova specifičnost uglavnom niska. Tako se na primjer radikularna bol, bol kod foraminalne stenoze ili bol iz zigoapofizealnog zgloba pogoršava kod ipsilateralne rotacije i laterofleksije, dok se bol smanjuje abdukcijom ruke ipsilateralne strane; diskogena bol se pogoršava kod inklinacije, miofascijalna bol kod kontralateralne rotacije, a bol kod stenoze spinalnog kanala kod reklinacije.^{86,87}

Više je kliničkih testova predloženo za identifikaciju sindroma gornje torakalne aperture, kao što su na primjer stres-test podignute ruke, Adsonov test ili palpatorna bolnost u području skalenskog trokuta ili na inserciju *m. pectoralis minor*, ali nijedan nema visoku specifičnost.⁶²

Među specifičnim provokacijskim kliničkim testovima kod cervikobrahijalnog sindroma posebno se ističe Spurlingov test za izazivanje simptoma cervikalne radikulopatije. Iako je opisano nekoliko verzija navedenog testa, njegova inačica kojom se najpouzdanije izazivaju simptomi u ruci uključuje reklinaciju i lateralnu fleksiju u vratu, uz aksijalnu kompresiju.⁸⁸ Osjetljivost Spurlingovog testa je 0,50, a specifičnost 0,85–0,95 pa se može preporučiti u kliničkoj praksi. Ostali klinički testovi koji se mogu preporučiti i upućuju na cervikalnu radikulopatiju jesu test trakcije/cervikalne distrakcije (osjetljivost 0,4–0,5; specifičnost 0,9) i Valsalvin manevar (osjetljivost 0,22; specifičnost 0,94), dok ga negativan neurodinamički test može isključiti (osjetljivost 0,17–0,78; specifičnost 0,72–0,83).^{86,89,90} Test cervikalne trakcije izvodi se tako da se bolesniku koji je u ležećem položaju na leđima obuhvati dio ispod donje čeljusti i nježno učini trakcija vrata, što bi trebalo smanjiti simptome.^{90,91} Valsalvin manevar je provokacijski test kojim se izaziva bol

kod zadržavanja daha 3 sekunde i istovremenog napinjanja.^{89,91}

Među kliničkim testovima za cervikogenu glavobolju najbolje performanse ima test cervikalne fleksije i rotacije (engl. *cervical flexion-rotation test*, skr. CFRT), s osjetljivosti 0,70 i specifičnosti 0,91.⁹² Test se izvodi na takav način da u bolesnika koji leži na leđima ispitivač maksimalno pasivno inklinira vrat i potom ga rotira ulijevo i udesno, a pozitivnim se smatra ograničenje u opsegu pokreta rotacije s graničnom vrijednosti od 32° ili smanjenje vizualno ocijenjenog opsega za 10° sa svake strane.^{93–95}

U bolesnika s mijelopatijom pozitivni mogu biti: Lhermittéov znak – osjećaj poput prolaska električne struje niz kralježnicu ili u ruke kod pasivne inklinacije vrata (osjetljivost < 0,2, specifičnost > 0,9), Hoffmanov znak – fleksija-adukcija I. i II. prsta uzrokovana naglom fleksijom distalne falange III. i IV. prsta (osjetljivost 0,5–0,8; specifičnost 0,78), Babinskijev znak – dorzifleksija nožnog palca i ponekad dorzifleksija i abdukcija ostalih nožnih prstiju kod uzdužne stimulacije tabana oštrim predmetom (osjetljivost 0,1–0,75, specifičnost > 0,9), a karakteristično se nađu hiperrefleksija i klonus.⁹⁶

Iako sveukupno postoji blaži, a u nekim slučajevima i umjereni stupanj varijabilnosti i nekoherentnosti u anamnezi i kliničkom statusu u odnosu na etiopatogenezu i stupanj težine pa i prognoze vratobolje, svi panelisti radne skupine suglasni su s preporukom stupnja A da su detaljna anamneza i klinički status temelj koji se mora napraviti u svih bolesnika s vratoboljom.

Složeni upitnici

Osim za ocjenu boli, u cilju određivanja prvenstveno funkcionalnog statusa bolesnika s vratoboljom mogu se primijeniti generički upitnici (npr. *Short-Form 36* ili *EuroQol-5D*) ili upitnici osmišljeni upravo za bolesnike s vratoboljom. Koriste se u cilju kvantifikacije stupnja onesposobljenosti, utvrđivanja percepcije bolesti, psihofunkcionalnog funkcioniranja, identifikacije najboljega terapijskog pristupa i/ili monitoriranja razvoja bolesti tijekom vremena (uključivo i učinka terapije). Postoji nekoliko specifičnih upitnika za vratobolju, a s obzirom na metodološka obilježja među njima se izdvajaju *Neck Disability Index* (NDI) i *Patient-Specific Functional Scale* (PSFS).³⁷ Zbog pouzdanosti i dobrih psihometrijskih osobina u ocjeni bolesnika s vratoboljom može se preporučiti upitnik *Neck Disability Index*.^{97,98} Radi se o validiranom multidimenzionalnom upitniku samoocjenjivanja koji je istražen i primjenjivan u različitim stanjima vratobolje te je preveden na mnoge jezike.⁹⁹

Kako dijagnostika i liječenje bolesnika s vratoboljom zahtijevaju kompleksan timski multidisciplinarni biopsihosocijalni pristup, preporučljivo je i u svako-

dnevnoj praksi koristiti probirne instrumente, a bolesnike koji na probirnim instrumentima zadovoljavaju kriterije za depresivni ili anksiozni poremećaj treba uputiti na dijagnostički psihijatrijski pregled. Do sada je više instrumenata korišteno za probir pacijenata s boli u leđima i u vratu. U tu svrhu mogu se između ostalih preporučiti *Patient Health Questionnaire* verzije 9 i 15, *Generalised Anxiety Disorder-7* te *Hospital Anxiety and Depression Scale*, koji su validirani i na hrvatskoj populaciji.^{49,100,101}

Članovi radne grupe mišljenja su da se zbog svojih obilježja upitnici (generički, a napose specifični) trebaju koristiti ne samo u kliničkim ispitivanjima, već i u svakodnevnom kliničkom radu, sa snagom preporuke A.

Laboratorijska dijagnostika

U bolesnika s najčešćim oblicima vratobolje laboratorijska dijagnostika nema značenje pa se stoga ne preporučuje u dijagnostičkoj obradi bolesnika s vratoboljom, a bez znakova „crvenih zastava“. Međutim, u slučaju sumnje da je u podlozi vratobolje sistemski neinfekcijski upala, infekcija ili tumor, laboratorijska dijagnostika može biti od velike pomoći.^{102,103} Dakle, u većine bolesnika s vratoboljom dodatna dijagnostička laboratorijska obrada nije potrebna, a razumna primjena laboratorijske dijagnostike poboljšava dijagnostiku i sveukupnu zdravstvenu skrb za neke bolesnike s vratoboljom. Radna skupina smatra da je vrijednost primjene laboratorijske dijagnostike u velike većine bolesnika s vratoboljom, a s obzirom na dominantno degenerativnu etiopatogenezu mala te su sveukupno za istu dali preporuku C, uz napomenu da ipak ona može biti ključna kod određenih patoloških stanja.

Slikovna dijagnostika

Slikovna dijagnostika se ne bi trebala rutinski primjenjivati u bolesnika s vratoboljom, već samo kod opravdane kliničke indikacije. Nativna radiografija u standardnim projekcijama (eventualno dopunjena funkcionalnim slikama i/ili kosim projekcijama) preporučuje se kod sumnje na specifične uzroke vratobolje te ako se bol značajno ne smanjuje nakon jednog mjeseca liječenja. Mora se imati na umu da promjene zakrivljenosti kralježnice ili suženje i.v. prostora značajno ne koreliraju sa simptomima.³⁶ U bolesnika koji imaju neurološke simptome, prvenstveno simptome kompresije, najčešće se koriste kompjuterizirana tomografija (CT) i magnetska rezonancija (MR). Iako se obje metode koriste u dijagnozi pritiska na korjenove živaca i korisne su u određivanju razine radikularne boli, među njima postoje određene razlike. Naime, CT s dobrom rezolucijom detektira prvenstveno koštane promjene pa tako na primjer ima dobru reproducibilnost za dijagnostiku stenoze spinalnog ka-

nala.¹⁰⁴ MR je najosjetljivija metoda za detekciju promjena na mekim tkivima, uključujući i.v. diskove.¹⁰⁵ Međutim, treba imati na umu da je stopa abnormalnih nalaza u asimptomatskih osoba relativno visoka i kreće se između 60% u osoba u četrdesetim godinama života do više od 80% u osoba starijih od 60 godina.^{106,107} Sustavni pregled literature populacijski temeljenih istraživanja pokazao je da čak 80–90% osoba u dobi od 50 godina ima barem neke elemente degeneracije i.v. diska na MR-u.¹⁰⁸ Stoga, MR treba koristiti u cilju isključenja tzv. crvenih zastava u bolesnika s progresivnim neurološkim deficitom te u onih bolesnika u kojih dolaze u obzir intervencijske ili kirurške procedure.

Blanpied i sur. u recentnoj reviziji kliničkih praktičnih smjernica povezanih s Međunarodnom klasifikacijom nesposobnosti i zdravlja predlažu primjenu slikovnih metoda prema potkategorijama bolesnika s vratoboljom, o čemu će biti više riječi u daljnjem tekstu.⁸⁵ Prema toj podjeli u bolesnika s vratoboljom i s deficitom pokretljivosti i odsutnosti znakova i simptoma koji upućuju na tzv. crvene zastave nije indicirana nikakva slikovna dijagnostika. U bolesnika s vratoboljom i iradirajućom boli koji imaju normalan nativni radiogram, a prisutne neurološke simptome i znakove, treba učiniti MR koji uključuje kranio-cervikalni prijelaz i gornju torakalnu regiju, a u slučaju kontraindikacije za MR preporučuje se CT mijelografija s multiplanarnom rekonstrukcijom. U bolesnika s perzistirajućom radikulopatijom ili progresivnom mijelopatijom MR je uobičajeno preferabilna metoda, s tim da se u slučaju sumnje na onkološku bolest, infekciju, neinfektivnu upalu ili vaskularne uzroke koristi kontrast s gadolinijem.

U slučaju traumatske mijelopatije prioritet je odrediti mehaničku stabilnost kralježnice. Kod koštane ili ligamentarne ozljede CT je superiorniji u odnosu na nativni radiogram, dok se MR primjenjuje kod predoperativnog planiranja i u slučajevima kada se ozljeda ne može objasniti koštanim promjenama. U bolesnika koji imaju vratobolju s poremećenom koordinacijom pokreta (uključivo i trzajnu ozljedu vrata) slikovne metode često ne pokazuju nikakve strukturne promjene. Iako se MR-om mogu dobro vizualizirati ligamentarne strukture gornjeg dijela vratne kralježnice, malo je dokaza da bi se MR alarnih i transverzalnog ligamenta trebala rutinski koristiti u bolesnika s trzajnom ozljedom vrata. Postoje dokazi o vrijednosti MR-a u muskularnoj morfologiji, ali je potrebno više kvalitetnih istraživanja za identifikaciju potencijalnih uzroka i utjecaja na tijek oporavka.

Degenerativne promjene su vrlo česte na nativnim radiogramima pa je od osobite kliničke važnosti odrediti postupnik za primjenu slikovnih metoda u tih bolesnika. Prema Američkom društvu radiologa, čije preporuke podupiremo, u bolesnika koji imaju dege-

nerativne promjene u vratnom segmentu kralježnice preporuke su sljedeće¹⁰⁹:

A) u bolesnika s degenerativnim promjenama na nativnom radiogramu koji nemaju neurološki deficit, a imaju trajnu bol koja ne prolazi uz konzervativnu terapiju:

- MR bez intraartikularne aplikacije kontrastnog sredstva
- CT vratne kralježnice bez intravenske aplikacije kontrastnog sredstva – nakon konzervativne terapije i u slučaju da je MR kontraindiciran
- CT mijelografija – za bolesnike u kojih postoji razlika između kliničkog i radiološkog nalaza kao dio predoperativne pretrage
- scintigrafija – s ciljem ranog otkrivanja patologije kod nejasnih kliničkih simptoma, a može uputiti na odgovarajuće promjene segmenta prije CT pregleda
- provokacijska diskografija – za dijagnostiku glavnoga generatora boli
- epiduralne steroidne infiltracije (ESI) mogu se jednako tako koristiti za određivanje glavnoga generatora boli, ali one imaju i terapeutsku vrijednost.

B) u bolesnika s degenerativnim promjenama na nativnom radiogramu koji imaju neurološki deficit:

- MR bez intraartikularne aplikacije kontrastnog sredstva
- CT uz intravensku aplikaciju kontrastnog sredstva za bolesnike kod kojih postoji kontraindikacija za MR
- CT-mijelografija za bolesnike kod kojih postoji kontraindikacija za MR, kao dio predoperativne obrade
- funkcijski MR – kod izražene stenoze spinalnog kanala, formiranih masivnih spondilofita, cervikalne mijelomalacije.

Epiduralne steroidne infiltracije (ESI) mogu se koristiti za određivanje glavnoga generatora boli, ali tek nakon pretrage MR-om ili CT-om.

Scintigrafija – s ciljem ranog otkrivanja patologije kod nejasnih kliničkih simptoma.¹⁰⁹

Zaključno, radna grupa smatra da je radiološka dijagnostika vrlo vrijedan alat u identificiranju etiopatogeneze i težine strukturnih promjena vratne kralježnice, uz razinu preporuke A, ali samo ako se pridržavamo odgovarajućih indikacija.

Elektromioneurografska obrada

U bolesnika s vratoboljom koji imaju neurološka oštećenja, prvenstveno radikulopatiju, koriste se metode elektroneurofiziologije. Povjerenstvo Američke akademije neuroloških znanosti (AANEM) ocjenjuje da je senzitivnost elektromioneurografske obrade u

dijagnostici cervikalnih radikulopatija približno 50–71%.¹¹⁰ Uz elektromiografiju gornjih ekstremiteta i ramenog obruča, standardno se izvode i mjerenja maksimalnih motornih i senzornih brzina provođenja, kao i refleksološka ispitivanja F-vala i H-refleksa, što povećava i senzitivnost i specifičnost dijagnostičkog postupka. Kod sumnje na oštećenja cervikalne medule primjenjuje se ispitivanje somatosenzornih i motornih potencijala kore mozga.

Elektromiografska obrada je ključna u dokumentiranju akutne i kronične mišićne denervacije povezane s radikulopatijom. Može se provesti pomoću standardnih koncentričnih iglenih elektroda ili površinskom elektrodom, uz poštivanje poznatih ograničenja. Kod obiju vrsta ispitivanja to je moguće učiniti koristeći kvalitativnu, subjektivnu procjenu ispitivača ili kvantitativne metode uz objektivizaciju parametara bioelektričkog signala, kao što su amplituda, trajanje, vrijeme rasta, broj faza i drugo. Iglena elektromiografija je uvijek abnormalna u bolesnika s motornim deficitom, a vrlo rijetko je abnormalna u klinički asimptomatskim miotomima. U 65–85% bolesnika postoji dobra korelacija između radioloških i elektrofizioloških ispitivanja (specifičnost).¹¹⁰ Dakle, čini se da ispitivanje pomoću iglenog EMG-a ima umjerenu senzitivnost i visoku specifičnost kod postavljanja dijagnoze cervikalne radikulopatije. Ukoliko su nalazi elektrofiziološke obrade konzistentni s dijagnozom cervikalne radikulopatije, potrebno je definirati specifične spinalne korjenove na kojima su vidljivi znakovi oštećenja te procijeniti težinu i trajanje oštećenja.¹¹¹

Algoritam elektromiografskog ispitivanja gornjih ekstremiteta zamišljen je tako da budu zastupljeni mišići inervirani od svih korjenova u segmentima C5-Th1, na takav način da se uvijek ispituju po dva mišića inervirana od istih korjenova, ali od različitih živaca. Tako se već na temelju distribucije promjena s velikom vjerojatnošću može utvrditi jesu li promjene radikulopatske, polineuropatske ili mononeuropatske. Prema standardnom algoritmu za gornje ekstremitete najčešće se ispituju *m. deltoideus*, *m. biceps brachii*, *m. triceps brachii*, *m. brachioradialis*, *m. extensor digitorum communis*, *m. opponens pollicis* i *m. abductor digiti minimi*.¹¹¹ Kod sumnje na miopatije ili proksimalne neuropatije dodaju se obično *m. trapezius* i/ili *supraspinatus*.¹¹² U svrhu boljeg ograničavanja područja oštećenja mogu se ispitati i cervikalni paravertebralni mišići.

U okviru neurografske obrade standardno se ispituju *n. medianus* i *n. ulnaris*, u motornom i senzornom segmentu, rjeđe *n. radialis*, a još rjeđe, ovisno o indikacijama, *n. axillaris*, *n. musculocutaneus* i cervikalne grane *n. accessoriusa*.¹¹² Značaj neurografske obrade primarno leži u diferenciranju radikulopatskih od neuropatskih oštećenja i kanalikularnih sindroma, a ako ne sumnjamo na njih, neurografska obrada nije

potrebna. Ispitivanja somatosenzornih i/ili motornih evociranih potencijala živca medianusa i/ili ulnarisa obično se primjenjuju ukoliko postoje poteškoće u razlikovanju medulopatskih oštećenja (prednji rog, dorsalne kolumne) od oštećenja korjenova ili pleksusa.

Smjernice za provođenje elektromiografske obrade kod vratobolje prvi put je donijelo Američko neurofiziološko društvo (*American Association of Electrodiagnostic Medicine*, AANEM) 1999. godine, a obnovljene su i potvrđene 2015. godine.^{110,113} Za njih postoji konsenzus, kako glede procedure tako i glede opravdanosti primjene navedenih pretraga pa ih se svakako može preporučiti. Ovisno o snazi te na temelju kvalitete i konzistentnosti nalaza dosadašnjih ispitivanja, definirane su kao smjernice ili opcije, a uzete su u obzir i eventualne komplikacije, korist i troškovi.¹¹⁴

Preporuke AANEM-a su sljedeće:

1. smjernica

Iglena elektromiografija barem jednog mišića inerviranog od strane spinalnih korjenova C5, C6, C7, C8 i Th1 na simptomatskoj strani, koju provodi u tu svrhu posebno educiran liječnik.

Potrebno je ispitati i cervikalne paraspinalne mišiće na jednoj ili više razina, u skladu s kliničkom prezentacijom simptoma (osim kod pacijenata s prethodno izvršenom cervikalnom laminektomijom stražnjim pristupom).

Ako se klinički posumnja na specifičan korijen ili se uoče abnormalnosti na inicijalnom EMG-ispitivanju, daljnje ispitivanje provodi se po slijedećem postupku:

Ispitivanje jednog ili dvaju dodatnih mišića inerviranih od strane istog korijena za koji se sumnja da je oštećen, ali od strane drugoga perifernog živca.

Demonstracija normalnog nalaza iznad i ispod oštećenog korijena.

2. smjernica

Ispitivanje brzina provođenja na barem jednom motornom i jednom senzornom živcu na klinički zahvaćenom ekstremitetu, u svrhu isključivanja kanalikularnih sindroma i polineuropatije.

Ako simptomi sugeriraju sindrom karpalnog kanala ili uklještenje ularnog živca, potrebno je provesti mjerenje i senzornih i motornih brzina provođenja na ovim živcima.

Ako su jedna ili više brzina provođenja abnormalne ili su kliničke karakteristike suspektne na polineuropatiju, daljnja evaluacija može zahtijevati uključenje još mjerenja brzina provođenja na drugim živcima ipsi i kontralateralno, da se utvrdi distribucija (a djelomice i uzrok) abnormalnosti.

Opcije

3. opcija

Ukoliko je iglena elektromiografija abnormalna na zahvaćenoj strani, potrebno je ispitati još jedan

ili više kontralateralnih mišića u svrhu razlikovanja bilateralne radikulopatije od polineuropatije, bolesti motornih neurona ili bolesti spinalne medule i drugih neuromišićnih bolesti.

4. opcija

Izmjeriti latencije F-vala na živcu medianusu i/ili ulnarisu ako se sumnja na radikulopatiju C8-Th1. Usporediti sa suprotnom stranom ukoliko je neophodno.

5. opcija

Elektromiografija pri stimulaciji cervikalnih korjenova.

6. opcija

Ispitivanja H-refleksa na *m. flexor carpi radialis* kao pomoć pri razlučivanju patoloških promjena od strane cervikalnih korjenova C6 i C7.

Uzimajući u obzir obilježja metode, radna grupa je konsenzusom donijela mišljenje da je EMNG-obrada indicirana u nekih bolesnika s vratoboljom, na razini preporuke B.

Minimalno invazivne dijagnostičke procedure

Anesteziranje medijalnih ogranaka stražnje grane vratnih spinalnih živaca

Konvencionalne kliničke i neuroradiološke tehnike nisu u mogućnosti pouzdano dijagnosticirati fasetnu bol vratne kralješnice.¹¹⁵ Dijagnostička blokada fasetnih ili zigoapofizealnih zglobova na vratnoj kralješnici obavlja se intraartikularnim anesteziranjem samih zglobova ili češće anesteziranjem medijalnih ogranaka stražnje grane spinalnih živaca koji su zaduženi za njihovu inervaciju.^{116,117}

Kod cervikocefalnog sindroma obavlja se blokada trećega okcipitalnog živca koji je medijalni ogranak stražnje grane trećega cervikalnog spinalnog živca i nalazi se uz globnu čahuru CII/CIII.¹¹⁸

Pravovaljane informacije o izvorima boli dobivaju se korištenjem tzv. kontroliranih blokada, koje se izvode ili u obliku placebo-injekcija odnosno injekcija s fiziološkom otopinom ili korištenjem različitih vrsta lokalnih anestetika. Razlog za korištenje dijagnostičke blokade fasetnih zglobova temelji se na činjenici da su navedeni zglobovi sposobni uzrokovati bol jer su inervirani od strane malih živčanih završetaka stražnje grane vratnih spinalnih živaca. Svaki je zglob inerviran od dva susjedna medijalna ogranka stražnje spinalne grane spinalnog živca. Iako rijetke, među najčešće opisane komplikacije blokade fasetnih zglobova ubrajaju se krvarenje, punkcija duralne ovojnice, trauma medule, infekcije, intraarterijska ili intravenska aplikacija lijeka te kemijski meningitis. Razina dokaza za blokadu fasetnih zglobova vratne kralješnice iz dostupne medicinske literature jest I.^{117,129}

Intraartikularno anesteziranje lateralnog atlanto-aksijalnog zgloba

Intraartikularno anesteziranje lateralnog atlanto-aksijalnog zgloba dijagnostička je minimalno invazivna procedura kojom se nastoji dokazati da je navedeni zglob uzrok cervikocefalnog sindroma, a preporučuje se ljudima kod kojih su kao uzrok glavobolje isključeni drugi uzroci među kojima su infekcije, tumori, vaskularne bolesti te neke metaboličke bolesti. Pozitivni rezultati intraartikularnog anesteziranja lateralnog atlanto-aksijalnog zgloba primijećeni su kod ljudi koji se primarno žale na zatiljnu glavobolju te bol u gornjem dijelu vrata, kod ljudi koji opisuju napetost u navedenoj regiji te napetost na palpaciju vrha transverzalnog nastavka CI kralješka te kod ljudi koji imaju bolne i ograničene rotacijske pokrete u segmentu CI i CII, a pri kojima dolazi do pogoršanja glavobolje.¹²⁰

S obzirom na to da se navedena procedura ne koristi često u svakodnevnoj praksi, u relevantnoj medicinskoj literaturi nema podataka o razini dokaza te o stupnjevima preporuke za intraartikularno anesteziranje lateralnog atlanto-okcipitalnog zgloba. Vrijednost navedene procedure prvenstveno je u smislu dijagnostičke potvrde izvora bolova te posljedičnog preveniranja pogrješne terapije ili nepotrebnih dodatnih dijagnostičkih pretraga. Ovu bi proceduru, radi bliskog odnosa vertebralne arterije te potencijalno kobnih komplikacija, trebali izvoditi samo iskusni liječnici koji dobro poznaju tehniku izvođenja ove minimalno invazivne intervencije te anatomiju gornjih vratnih kralježaka. U literaturi također postoji nekoliko radova gdje je ljudima nakon pozitivne blokade učinjena artrodeza navedenog zgloba.

Stimulacijska diskografija na vratnoj kralježnici

Cilj je stimulacijske diskografije na vratnoj kralježnici identificirati bolan intervertebralni disk te prikazati unutarnji ustroj samoga intervertebralnog diska.¹²¹ Upotrebom ove procedure jasno se može dokazati da je intervertebralni disk uzrok boli i u situacijama kada nema hernije samoga diska ili radikulitisa. Stimulacijska diskografija na vratnoj kralježnici indicirana je kod onih ljudi kod kojih se metodom eliminacije postavila sumnja da je intervertebralni disk uzrok vrato-bolje.

Rezultati se smatraju pozitivnim ako se tijekom stimulacije diska izazove konkordantna bol s intenzitetom od barem 7 na skali od 10 bodova, ako se pri prestanku stimulacije bol smanji barem za 70% te ako susjedna dva diska ne izazivaju bol pri aplikaciji malog volumena kontrasta koji se daje pod malim tlakom. Za razliku od slabinske kralježnice, prijenos tlaka kod stimulacije diska na vratnoj kralježnici moguć je na susjedne intervertebralne diskove, što uzrokuje više lažno pozitivnih rezultata. Upravo zbog ovoga razloga,

a u suprotnosti od slabinske kralježnice, ova se procedura u modernoj kliničkoj praksi pomalo napušta. Komplikacije ove procedure podrazumijevaju discitis, formaciju subduralnih, epiduralnih ili paravertebralnih apscesa, ozljedu kralježnične moždine te ozljedu krvnih žila.¹²²

Na temelju kriterija kvalitete dokaza^{117,119}, razina dokaza za stimulacijsku diskografiju na vratnoj kralježnici iz dostupne medicinske literature jest III.

Anesteziranje spinalnih živaca na vratnoj kralježnici

Anesteziranje spinalnih živaca na vratnoj kralježnici označava minimalno invazivnu dijagnostičku proceduru tijekom koje se aplicira mala količina lokalnog, kratkodjelujućeg anestetika u neposrednu blizinu spinalnog živca s ciljem njegovog anesteziranja (slika 1).

Navedenim se postupkom kratkotrajno prekida provođenje bolnih impulsa kroz spinalni živac, nakon čega se promatra subjektivni odgovor bolesnika koji se bilježi u posebnom obrascu. Procedura se izvodi u slučajevima kada se neuroradiološkom obradom kod bolesnika s cervikobrahijalnim sindromom nađu multiple protruzije intervertebralnih diskova pa se ne može sa sigurnošću odrediti koja je od njih klinički značajna. Procedura se provodi i kod svih drugih stanja kada kliničkim pregledom ne možemo sa sigurnošću utvrditi koji spinalni živac uzrokuje tegobe. Pozitivnim odgovorom na ovu vrstu blokade smatra se potpuni prestanak boli u inervacijskom području anesteziranog živca ili njezino značajno (80%) smanjenje koje se podudara s vremenom trajanja učinka lokalnog anestetika. Ako se bol nije značajno smanjila ili nije potpuno prestala, zaključujemo da anestezirani živac nije izvor bolova te se odlučujemo za blokadu susjednoga spinalnog živca. Jednako se čini i u slučaju kada je bol prestala na duži vremenski period koji se ne može objasniti kratkotrajnim djelovanjem lokalnog anestetika.

Sveukupno za minimalno invazivne dijagnostičke procedure radna skupina je konsenzusom donijela preporuku za primjenu navedenih metoda na razini B.

Zaključak

Prikazane su prve hrvatske smjernice, popraćene sveobuhvatnim narativnim pregledom za dijagnozu bolesnika s vratoboljom. Naglasak je stavljen na degenerativne promjene jer su one i najprevalentniji uzrok vratobolje. Ovaj dio koji se odnosi na dijagnostiku komplementaran je drugom dijelu rada istih autora, a odnosi se na liječenje vratobolje. Vjerujemo da ćemo ovim smjernicama koje se temelje na konsenzusu stručnjaka iz ovog područja pridonijeti boljoj skrbi za te bolesnike. Kao i svake druge smjernice, i ove će trebati ažurirati kada budemo imali nove spoznaje u ovom području.

LITERATURA

- Haldeman S, Carroll L, Cassidy JD. Findings from the bone and joint decade 2000 to 2010 task force on neck pain and its associated disorders. *J Occup Environ Med.* 2010;52:424–7.
- Guzman J, Hurwitz EL, Carroll LJ, Haldeman S, Côté P, Carraee EJ i sur. Bone and Joint Decade 2000–2010 Task Force on Neck Pain and Its Associated Disorders. A new conceptual model of neck pain: linking onset, course, and care: the Bone and Joint Decade 2000–2010 Task Force on Neck Pain and Its Associated Disorders. *Spine (Phila Pa 1976).* 2008;33(4 Suppl):S14–23.
- Guyatt GH, Sackett DL, Sinclair JC, Hayward R, Cook DJ, Cook RJ. Users' guides to the medical literature. IX. A method for grading health care recommendations. Evidence-Based Medicine Working Group. *JAMA.* 1995 Dec;274(22):1800–4.
- Ebell MH, Siwek J, Weiss BD, Woolf SH, Susman J, Ewigman B i sur. Strength of Recommendation Taxonomy (SORT): a patient-centered approach to grading evidence in the medical literature. *Am Fam Physician.* 2004 Feb 1;69(3):548–56.
- Hoy DG, March L, Woolf A, Blyth F, Brooks P, Smith E i sur. The global burden of neck pain: estimates from the global burden of disease 2010 study. *Ann Rheum Dis* 2014 Jul;73(7):1309–15.
- Murray CJL, Atkinson C, Bhalla K, Birbeck G, Burnstein R, Chou D i sur. The state of US health, 1990–2010: burden of diseases, injuries, and risk factors. *JAMA.* 2013 Aug 14;310(6):591–608.
- Vos T, Flaxman AD, Naghavi M, Lozano R, Michaud C, Ezzati M i sur. Years lived with disability (YLDs) for 1160 sequelae of 289 diseases and injuries 1990–2010: a systematic analysis for the Global Burden of Disease Study 2010. *Lancet.* 2012 Dec 15;380(9859):2163–96.
- Hoy DG, Protani M, De R, Buchbinder R. The epidemiology of neck pain. *Best Pract Res Clin Rheumatol.* 2010 Dec;24(6):783–92.
- Hogg-Johnson S, van der Velde G, Carroll LJ, Holm LW, Cassidy JD, Guzman J i sur. Bone and Joint Decade 2000–2010 Task Force on Neck Pain and Its Associated Disorders. The burden and determinants of neck pain in the general population: results of the Bone and Joint Decade 2000–2010 Task Force on Neck Pain and Its Associated Disorders. *Spine (Phila Pa 1976).* 2008 Feb 15;33(4 Suppl):S39–51.
- Radhakrishnan K, Litchy WJ, O'Fallon WM, Kurland LT. Epidemiology of cervical radiculopathy. A population-based study from Rochester, Minnesota, 1976 through 1990. *Brain.* 1994 Apr;117(Pt 2):325–35.
- Wu JC, Ko CC, Yen YS, Huang WC, Chen YC, Liu L i sur. Epidemiology of cervical spondylotic myelopathy and its risk of causing spinal cord injury: a national cohort study. *Neurosurg Focus.* 2013 Jul;35(1):E10.
- Boogaarts HD, Bartels RH. Prevalence of cervical spondylotic myelopathy. *Eur Spine J.* 2015 Apr;24 Suppl 2:139–41.
- Kelly JC, Groarke PJ, Butler JS, Poynton AR, O'Byrne JM. The natural history and clinical syndromes of degenerative cervical spondylosis. *Adv Orthop.* 2012;2012:393642.
- Ly Y, Tian W, Chen D, Liu Y, Wang L, Duan F. The prevalence and associated factors of symptomatic cervical spondylosis in Chinese adults: a community-based cross-sectional study. *BMC Musculoskelet Disord.* 2018 Sep 11;19(1):325.
- Huisstede BM, Wijnhoven HA, Bierma-Zeinstra SM, Koes BW, Verhaar JA, Picavet S. Prevalence and characteristics of complaints of the arm, neck, and/or shoulder (CANS) in the open population. *Clin J Pain.* 2008;24:253–9.

16. Hush JM, Lin CC, Michaleff ZA, Verhagen A, Refshauge KM. Prognosis of acute idiopathic neck pain is poor: a systematic review and meta-analysis. *Arch Phys Med Rehabil.* 2011 May; 92(5):824–9.
17. Fehlings MG, Wilson JR, Yoon ST, Rhee JM, Shamji MF, Lawrence BD. Symptomatic progression of cervical myelopathy and the role of nonsurgical management: a consensus statement. *Spine (Phila Pa 1976).* 2013 Oct 15;38(22 Suppl 1): S19–20.
18. Linton SJ, van Tulder MW. Preventive interventions for back and neck pain problems: what is the evidence? *Spine (Phila Pa 1976).* 2001 Apr 1;26(7):778–87.
19. Kim R, Wiest C, Clark K, Cook C, Horn M. Identifying risk factors for first-episode neck pain: A systematic review. *Musculoskelet Sci Pract.* 2018;33:77–83.
20. Demyttenaere K, Bruffaerts R, Lee S, Posada-Villa J, Kovess V, Angermeyer MC i sur. Mental disorders among persons with chronic back or neck pain: Results from the world mental health surveys. *Pain.* 2007;129:332–42.
21. Elsamadicy AA, Adogwa O, Cheng J, Bagley C. Pretreatment of depression before cervical spine surgery improves patients' perception of postoperative health status: A retrospective, single institutional experience. *World Neurosurg.* 2016;87: 214–9.
22. Al-Khazali HM, Ashina H, Iljazi A, Lipton RB, Ashina M, Ashina S i sur. Neck pain and headache after whiplash injury: a systematic review and meta analysis. *Pain.* 2020;161:880–8.
23. Carroll LJ, Hogg-Johnson S, Côté P, van der Velde G, Holm LW, Carragee EJ i sur.; Bone and Joint Decade 2000–2010 Task Force on Neck Pain and Its Associated Disorders. Course and prognostic factors for neck pain in workers: results of the Bone and Joint Decade 2000–2010 Task Force on Neck Pain and Its Associated Disorders. *Spine (Phila Pa 1976).* 2008;33 (4 Suppl):S93–100.
24. Oude Hengel KM, Visser B, Sluiter JK. The prevalence and incidence of musculoskeletal symptoms among hospital physicians: a systematic review. *Int Arch Occup Environ Health.* 2011;84:115–9.
25. Farioli A, Mattioli S, Quagliari A, Curti S, Violante FS, Coggon D. Musculoskeletal pain in Europe: The role of personal, occupational, and social risk factors. *Scand J Work Environ Health.* 2014;40:36–46.
26. Côté P, van der Velde G, Cassidy JD, Carroll LJ, Hogg-Johnson, Holm LW i sur.; Bone and Joint Decade 2000–2010 Task Force on Neck Pain and Its Associated Disorders. The burden and determinants of neck pain in workers: results of the Bone and Joint Decade 2000–2010 Task force on neck pain and its associated disorders. *Spine (Phila Pa 1976).* 2008;33(4 Suppl): S60–74.
27. Long MH, Bogossian FE, Johnston V. The prevalence of work-related neck, shoulder, and upper back musculoskeletal disorders among midwives, nurses, and physicians: a systematic review. *Workplace Health Saf.* 2013;61:223–9.
28. Marcus M, Gerr F, Monteilh C, Ortiz DJ, Gentry E, Cohen S i sur. A prospective study of computer users: II. Postural risk factors for musculoskeletal symptoms and disorders. *Am J Ind Med.* 2002;41:236–49.
29. Ariëns GA, Bongers PM, Douwes M, Miedema MC, Hoogenboom WE, van der Wal G i sur. Are neck flexion, neck rotation, and sitting at work risk factors for neck pain? Results of a prospective cohort study. *Occup Environ Med.* 2001;58: 200–7.
30. Gustafsson E, Thomée S, Grimby-Ekman A, Hagberg M. Texting on mobile phones and musculoskeletal disorders in young adults: A five-year cohort study. *Appl Ergon.* 2017;58: 208–14.
31. Verwoerd M, Wittink H, Maissan F, de Raaij E, Smeets RJEM. Prognostic factors for persistent pain after a first episode of nonspecific idiopathic, non-traumatic neck pain: A systematic review. *Musculoskelet Sci Pract.* 2019;42:13–37.
32. Vasseljen O, Woodhouse A, Bjørngaard JH, Leivseth L. Natural course of acute neck and low back pain in the general population: the HUNT study. *Pain.* 2013;154:1237–44.
33. Wilkens P, Scheel IB, Grundnes O, Hellum C, Storheim K. Prognostic factors of prolonged disability in patients with chronic low back pain and lumbar degeneration in primary care: a cohort study. *Spine (Phila Pa 1976).* 2013;38:65–74.
34. Enthoven P, Skargren E, Carstensen J, Oberg B. Predictive factors for 1-year and 5-year outcome for disability in a working population of patients with low back pain treated in primary care. *Pain.* 2006;122:137–44.
35. Bovim G, Schrader H, Sand T. Neck pain in the general population. *Spine.* 1994. 19:1307–9.
36. Cohen SP. Epidemiology, diagnosis, and treatment of neck pain. *Mayo Clin Proc.* 2015;90:284–99.
37. Nordin M, Carragee EJ, Hogg-Johnson S, Schechter Weiner S, Hurwitz EL, Peloso PM i sur. Assessment of neck pain and its associated disorders. Results of the Bone And Joint Decade 2000– 2010 Task Force on Neck Pain and its Associated Disorders. *Spine.* 2008;33(Suppl):S101–22.
38. Lotz JC, Ulrich JA. Innervation, inflammation, and hypermobility may characterize pathologic disc degeneration: review of animal model data. *J Bone Joint Surg Am.* 2006;88 Suppl 2:76–82.
39. Feng C, Liu H, Yang M, Zhang Y, Huang B, Zhou Y. Disc cell senescence in intervertebral disc degeneration: causes and molecular pathways. *Cell Cycle.* 2016;15: 1674–84.
40. Farrell SF, de Zoete RMJ, Cabot PJ, Sterling M. Systematic inflammatory markers in neck pain: a systematic review with meta-analysis. *Eur J Pain.* 2020. Online ahead of print.
41. Grazio S, Grgurević L, Perović D, Schnurrer Luke Vrbančić T, Kovač Z, Božić B i sur. Novosti u etiopatogenezi, dijagnostici i liječenju bolesnika s degenerativnim promjenama intervertebralnoga diska slabinskoga dijela kralješnice. *Liječ Vjesn.* 2020;143. Prihvaćeno za tisak.
42. Peng B, Bogduk N. Cervical discs as a source of neck pain: An analysis of the evidence. *Pain Med.* 2019;20:446–55.
43. Inami S, Shiga T, Tsujino A, Yabuki T, Okado N, Ochiai N. Immunohistochemical demonstration of nerve fibers in the synovial fold of the human cervical facet joint. *J Orthop Res.* 2001;19:593–6.
44. Cooper G, Bailey B, Bogduk N. Cervical zygapophysial joint pain maps. *Pain Med.* 2007;8:344–53.
45. Perolat R, Kastler A, Nicot B, Pellat JM, Tahon F, Attye A i sur. Facet joint syndrome: from diagnosis to interventional management. *Insights Imaging.* 2018; 9: 773–89.
46. Benoist M. Natural history of the aging spine. *Eur Spine J.* 2003;12 Suppl 2:S86–9.
47. Jackson R. The Classic: The Cervical Syndrome. *Clin Orthop Relat Res.* 2010;468:1739–45.
48. Malfliet A, Kregel J, Cagnie B, Kuiper M, Dophens M, Roussel N i sur. Lack of evidence for central sensitization in idiopathic, non-traumatic neck pain: a systematic review. *Pain Physician.* 2015;18:223–36.
49. Edwards RR, Dworkin RH, Sullivan MD, Turk DC, Wasan AD. The Role of Psychosocial Processes in the Development and Maintenance of Chronic Pain. *J Pain.* 2016;17(9 Suppl): T70–92.

50. Gore DR. The evaluation of patients with neck pain. *Medscape Orthopaedics & Sports Medicine eJourn.* 2001;5(4).
51. Voorhies RM. Cervical spondylosis: recognition, differential diagnosis, and management. *Ochsner J.* 2001;3:78–84.
52. Netter FH. Atlas of human anatomy. 3. izdanje. Teterboro (NJ): Icon Learning Systems; 2003.
53. Robinson J, Kothari M. Clinical features and diagnosis of cervical radiculopathy. Dostupno na: <http://www.uptodate.com/>. Pristupljeno: 07.12.2017.
54. Honet JC, Ellenberg MR. What you always wanted to know about the history and physical exam of neck pain but were afraid to ask. *Phys Med Rehabil Clin N Am.* 2003;14:473–91.
55. Bogduk N. The anatomy and pathophysiology of neck pain. *Phys Med Rehabil Clin N Am.* 2011;22:367–82.
56. Carrette S, Fehlings MG. Cervical radiculopathy. *N Engl J Med.* 2005;353:392–9.
57. Fukui S, Ohseto K, Shiotani M, Ohno K, Karasawa H, Nagamura Y *i sur.* Referred pain distribution of the cervical zygapophyseal joints and cervical dorsal rami. *Pain.* 1996;68:79–83.
58. Aprill C, Dwyer A, Bogduk N. Cervical zygapophyseal joint pain patterns, II: A clinical evaluation. *Spine (Phila Pa 1976).* 1990;15(6):458–61.
59. Simons DG, Travell JG, Simons LS. Travell and Simons' myofascial pain and dysfunction: The trigger point manual. 2. izdanje, Vol. 1. Baltimore, MD: Williams & Wilkins; 1999. str. 11–93.
60. Dillingham TR, Lauder TD, Andary M, Kumar S, Pezzin LE, Stephens RT *i sur.* Identification of cervical radiculopathies: optimizing the electromyographic screen. *Am J Phys Med Rehabil.* 2001;80:84–91.
61. Tong HC, Haig AJ, Yamakawa K. The Spurling test and cervical radiculopathy. *Spine (Phila Pa 1976).* 2002;27:156–9.
62. Freischlag J, Orion K. Understanding thoracic outlet syndrome. *Scientifica (Cairo).* 2014;2014:248163.
63. Tracy JA, Bartleson JD. Cervical spondylotic myelopathy. *Neurologist.* 2010;16:176–87.
64. Evans G. Identifying and treating the causes of neck pain. *Med Clin N Am.* 2014;98:645–61.
65. Spitzer WO, LeBlanc FE, Dupuis M, Abenhaim L, Belanger AY, Bloch R *i sur.*; Quebec Task Force on Spinal Disorders, Institute for Workers' Health and Safety of Quebec. Scientific approach to the assessment and management of activity-related spinal disorders. A monograph for clinicians. Report of the Quebec Task Force on Spinal Disorders. *Spine (Phila Pa 1976).* 1987;12:S1–59.
66. Kongsted A, Kent P, Jensen TS, Albert H, Manniche C. Prognostic implications of the Quebec task force classification of back-related leg pain: an analysis of longitudinal routine clinical data. *BMC Musculoskelet Disord.* 2013;14:171.
67. Atlas SJ, Deyo RA, Patrick DL, Convery K, Keller RB, Singer DE. The Quebec Task Force classification for spinal disorders and the severity, treatment, and outcomes of sciatica and lumbar spinal stenosis. *Spine.* 1996;21:2885–92.
68. Loisel P, Vachon B, Lemaire J, Durand MJ, Poitras S, Stock S *i sur.* Discriminative and predictive validity assessment of the Quebec task force classification. *Spine.* 2002;27(8):851–7.
69. Rasmussen H, Kent P, Kjaer P, Kongsted A. In a secondary care setting, differences between neck pain subgroups classified using the Quebec task force classification system were typically small – a longitudinal study. *BMC Musculoskelet Disord.* 2015;16:150.
70. Wang WT, Olson SL, Campbell AH, Hanten WP, Gleeson PB. Effectiveness of physical therapy for patients with neck pain: an individualized approach using a clinical decision-making algorithm. *Assoc Acad Physiatrists.* 2003;82:203–18.
71. Childs JD, Fritz JM, Piva SR, Whitman JM. Proposal of a classification system for patients with neck pain. *J Orthop Sports Phys Ther.* 2004;34:686–96.
72. Guzman J, Haldeman S, Carroll L, Carragee EJ, Hurwitz EL, Peloso P *i sur.* Clinical practice implications of the Bone and Joint Decade 2000–2010 Task Force on Neck Pain and its associated disorders: from concepts and findings to recommendations. *Spine.* 2008;33(4Suppl):S199–213.
73. Haldeman S, Kopansky-Giles D, Hurwitz EL, Hoy D, Erwin WM, Dagenais S *i sur.* Advancements in the management of spine disorders. *Best Pract Res Clin Rheumatol.* 2012;26:263–80.
74. Breivik H, Borchgrevink PC, Allen SM, Rosseland LA, Romundstad L, Breivik EK *i sur.* Assessment of pain. *Br J Anaesth.* 2008;101:17–24.
75. Freynhagen R, Baron R, Gockel U, Tölle TR. painDETECT: a new screening questionnaire to identify neuropathic components in patients with back pain. *Curr Med Res Opin.* 2006;22:1911–20.
76. Bennett M. The LANSS Pain Scale: the Leeds Assessment of Neuropathic Symptoms and Signs. *Pain.* 2001;92:147–57.
77. Viikari-Juntura E. Interexaminer reliability of observations in physical examinations of the neck. *Phys Ther.* 1987;67:1526–32.
78. Olson SL, O'Connor DP, Birmingham G, Broman P, Herrera L. Tender point sensitivity, range of motion, and perceived disability in subjects with neck pain. *J Orthop Sports Phys Ther.* 2000;30:13–20.
79. Salerno DF, Franzblau A, Werner RA, Chung KC, Schultz JS, Becker MP *i sur.* Reliability of physical examination of the upper extremity among keyboard operators. *Am J Ind Med.* 2000;37:423–30.
80. Pool JJ, Hoving JL, de Vet HC, van Mamern H, Bouter LM. The interexaminer reproducibility of physical examination of the cervical spine. *J Manipulative Physiol Ther.* 2004;27:84–90.
81. van Trijffel E, Anderegg Q, Bossuyt PM, Lucas C. Inter-examiner reliability of passive assessment of intervertebral motion in the cervical and lumbar spine: a systematic review. *Man Ther.* 2005;10:256–69.
82. Hoving JL, Pool JJ, van Mameren H, Deville WJLM, Assendelft WJJ, De Vet HCW *i sur.* Reproducibility of cervical range of motion in patients with neck pain. *BMC Musculoskelet Disord.* 2005;6:59.
83. de Koning CHP, van den Heuvel SP, Staal JB, Smiths-Engelsman BCM, Hendriks EJM. Clinimetric evaluation of active range of motion measures in patients with non-specific neck pain: a systematic review. *Eur Spine J.* 2008;17:905–21.
84. Toomingas A, Nemeth G, Alfredsson L. Self-administered examination versus conventional medical examination of the musculoskeletal system in the neck, shoulders, and upper limbs. *J Clin Epidemiol.* 1995;48:1473–83.
85. Blanpied PR, Gross A, Elliott JM, Devaney LL, Clewley D, Walton DM *i sur.* Neck pain: Revision 2017. Clinical practice guidelines linked to the International classification of functioning disability and health from Orthopaedic section of the American physical therapy association. *J Orthop Sports Phys Ther.* 2017;47(7):1–83.
86. De Hertogh WJ, Vaes PH, Vijverman V, De Cordt A, Duquet W. The clinical examination of neck pain patients: the validity of group testing. *Man Ther.* 2007;12:50–5.

87. Fast A, Parikh S, Marin EL. The shoulder abduction relief sign in cervical radiculopathy. *Arch Phys Med Rehabil.* 1989;70:402–3.
88. Anekstein Y, Blecher R, Smorgick Y, Mirovsky Y. What is the best way to apply the Spurling test for cervical radiculopathy? *Clin Orthop Relat Res.* 2012;470:2566–72.
89. Rubinstein SM, Pool JJ, van Tulder MW, Riphagen II, de Vet HC. A systematic review of the diagnostic accuracy of provocative tests of the neck for diagnosing cervical radiculopathy. *Eur Spine J.* 2007;16:307–19.
90. Malanga GA, Landes P, Nadler SF. Provocative tests in cervical spine examination: historical basis and scientific analyses. *Pain Physician.* 2003;6:199–205.
91. Wainner RS, Fritz JM, Irrgang JJ, Boninger ML, Delitto A, Allison S. Reliability and diagnostic accuracy of the clinical examination and patient self-report measures for cervical radiculopathy. *Spine.* 2003;28:52–62.
92. Rubio-Ochoa J, Benítez-Martínez J, Lluch E, Santacruz-Zaragoza S, Gómez-Contreras P, Cook CE. Physical examination tests for screening and diagnosis of cervicogenic headache: A systematic review. *Man Ther.* 2016;21:35–40.
93. Hall T, Briffa K, Hopper D, Robinson K. Long-term stability and minimal detectable change of the cervical flexion-rotation test. *J Orthop Sports Phys Ther.* 2010;40:225–9.
94. Hall TM, Robinson KW, Fujinawa O, Akasaka K, Pyne EA. Intertester reliability and diagnostic validity of the cervical flexion-rotation test. *J Manipulative Physiol Ther.* 2008;31:293–300.
95. Ogince M, Hall T, Robinson K, Blackmore AM. The diagnostic validity of the cervical flexion-rotation test in C1/2-related cervicogenic headache. *Man Ther.* 2007;12:256–62.
96. Cook CE, Hegedus E, Pietrobon R, Goode A. A pragmatic neurological screen for patients with suspected cord compressive myelopathy. *Phys Ther.* 2007;87:1233–42.
97. Vernon H, Mior S. The Neck Disability Index: a study of reliability and validity. *J Manipulative Physiol Ther.* 1991;14:409–15.
98. Vernon H. The psychometric properties of the Neck Disability Index. *Arch Phys Med Rehabil.* 2008;89:1414–5.
99. Schellingerhout JM, Verhagen AP, Heymans MW, Koes BW, de Vet HC, Terwee CB. Measurement properties of disease-specific questionnaires in patients with neck pain: a systematic review. *Qual Life Res.* 2012;21:659–70.
100. He J, Xiong W, Li F, Luo W, Gao SC. Depression influences pain and function after cervical disc arthroplasty. *J Neurosurg Sci.* 2017;61:39–45.
101. MacDowall A, Robinson Y, Skeppholm M, Olerud C. Anxiety and depression affect pain drawings in cervical degenerative disc disease. *Ups J Med Sci.* 2017;122:99–107.
102. Rubenstein SM, van Tulder M. A best-evidence review of diagnostic procedures for neck and low-back pain. *Best Pract Clin Rheumatol.* 2008;22:471–82.
103. Dreyer SJ, Boden SD. Laboratory evaluation in neck pain. *Phys Med Rehabil Clin N Am.* 2003;14:589–604.
104. Stafira JS, Sonnad JR, Yuh WT, Huard DR, Acker RE, Nguyen DL *i sur.* Qualitative assessment of cervical spinal stenosis: observer variability on CT and MR images. *AJNR Am J Neuroradiol.* 2003;24:766–9.
105. Sengupta DK, Kirolos R, Findlay GF, Smith ET, Peatson JC, Pigott T. The value of MR imaging in differentiating between hard and soft cervical disc disease: a comparison with intraoperative findings. *Eur Spine J.* 1999;8:199–204.
106. Matsumoto M, Fujimura Y, Suzuki N, Nishi Y, Nakamura M, Yabe Y *i sur.* MRI of cervical intervertebral discs in asymptomatic subjects. *J Bone Joint Surg Br.* 1998;80:19–24.
107. Boden SD, McCowin PR, Davis DO, Dina TS, Mark AS, Wiesel S. Abnormal magnetic-resonance scans of the cervical spine in asymptomatic subjects. A prospective investigation. *J Bone Joint Surg Am.* 1990;72:1178–84.
108. Brinjikji W, Luetmer PH, Comstock B, Bresnahan BW, Chen LE, Deyo RA *i sur.* Systematic literature review of imaging features of spinal degeneration in asymptomatic populations. *AJNR Am J Neuroradiol.* 2015;36:811–6.
109. American College of Radiology ACR Appropriateness Criteria®, Dostupno na: <https://acsearch.acr.org/docs/69426/Narrative/> Pristupljeno: 07.12.2017.
110. American Association of Electrodiagnostic Medicine: Literature review of the usefulness of nerve conduction studies and electromyography in the evaluation of patients with ulnar neuropathy at the elbow. *Muscle Nerve.* 1999;22:(suppl 8):S175–205.
111. Dillingham TR. Electrodiagnostic medicine II: Clinical evaluation and findings. U: Braddom RL, Chan L, Harrast MA, ur. *Physical Medicine and Rehabilitation*, 4. izdanje. Philadelphia, PA: Elsevier; 2011. str.211.
112. Mackin GA, Horowitz SH, Leonard Jr JA, Musick DW; American Association of Neuromuscular & Electrodiagnostic Medicine. Guidelines for ethical behavior relating to clinical practice issues in electrodiagnostic medicine. *Muscle Nerve.* 2005;31:400–5.
113. Woods BI, Hilibrand AS. Cervical radiculopathy: epidemiology, etiology, diagnosis, and treatment. *J Spinal Disord Tech.* 2015;28:251–9.
114. Iyer S, Kim HJ. Cervical radiculopathy. *Curr Rev Musculoskelet Med.* 2016;9:272–80.
115. Manchikanti L, Helm S, Singh V, Benyamin RM, Datta S, Hayek SM *i sur.* An algorithmic approach for clinical management of chronic spinal pain. *Pain Physician.* 2009;12:E225–64.
116. Manchikanti L, Singh V, Falco FJ, Cash KM, Fellows B. Cervical medial branch blocks for chronic cervical facet joint pain: a randomized, double-blind, controlled trial with one-year follow-up. *Spine (Phila Pa 1976).* 2008;33:1813–20.
117. Falco FJ, Manchikanti L, Datta S, Wargo BW, Geffert S, Bryce DA *i sur.* Systematic review of the therapeutic effectiveness of cervical facet joint interventions: an update. *Pain Physician.* 2012;15:E839–68.
118. Manchikanti L, Abdi S, Atluri S, Benyamin RM, Boswell MV, Buenaventura RM *i sur.* An update of comprehensive evidence-based guidelines for interventional techniques in chronic spinal pain. Part II: guidance and recommendations. *Pain Physician.* 2013;16(2 Suppl):S49–283.
119. Harris RP, Helfand M, Woolf SH, Lohr KN, Mulrow CD, Teutsch *i sur.* Current methods of the US Preventive Services Task Force: a review of the process. *Am J Prev Med.* 2001;20(3 Suppl):21–35.
120. Aprill C, Axinn MJ, Bogduk N. Occipital headaches stemming from the lateral atlanto-axial (C1-2) joint. *Cephalalgia.* 2002;22:15–22.
121. Kapural L, Houra K, Radić A. Complications associated with discography and intradiscal treatment techniques. U: Neal JM, Rathmell JP, ur. *Complications in regional anesthesia and pain medicine*. 2. izdanje. Philadelphia: Lippincott Williams & Wilkins; 2007. str.317–26.
122. Kelley MJ, Shaffer MA, Kuhn JE, Michener LA, Seitz AL, Uhl TL *i sur.* Shoulder pain and mobility deficits: adhesive capsulitis. *J Orthop Sports Phys Ther.* 2013;43:A1–31.