

# Smjernice za dijagnostiku i liječenje akutne vrtoglavice i gubitka ravnoteže

---

**Birtić, Darija; Butigan, Domagoj; Grebenar Čerkez, Mirjana; Kovač, Lana; Roje Bedeković, Marina; Sunara, Davor; Trotić, Robert**

*Source / Izvornik:* **Medica Jadertina, 2020, 50, 169 - 177**

**Journal article, Published version**

**Rad u časopisu, Objavljena verzija rada (izdavačev PDF)**

*Permanent link / Trajna poveznica:* <https://um.nsk.hr/um:nbn:hr:220:471712>

*Rights / Prava:* [In copyright](#)/[Zaštićeno autorskim pravom.](#)

*Download date / Datum preuzimanja:* **2024-11-23**



*Repository / Repozitorij:*

[Repository of the Sestre milosrdnice University Hospital Center - KBCSM Repository](#)

## Smjernice za dijagnostiku i liječenje akutne vrtoglavice i gubitka ravnoteže

*Guidelines for diagnosis and management of acute vertigo and dizziness*

**Darija Birtić, Domagoj Butigan, Mirjana Grebenar Čerkez, Lana Kovač,  
Marina Roje Bedeković, Davor Sunara, Robert Trotić\***

---

### Sažetak

Dijagnostičko-terapijske smjernice za akutnu vrtoglavicu i gubitak ravnoteže, namijenjene su ponajprije otorinolaringolozima, specijalistima hitne medicine, liječnicima obiteljske medicine, te ostalim liječnicima u Republici Hrvatskoj koji skrbe o bolesnicima s vrtoglavicom i gubitkom ravnoteže, u primarnoj i bolničkoj zdravstvenoj zaštiti. U izradi smjernica sudjelovali su predstavnici Hrvatskog društva za otorinolaringologiju i kirurgiju glave i vrata (HD ORL), te predstavnica Hrvatskog neurološkog društva. Prepoznati uzrok akutne vrtoglavice u praksi otežava činjenica da se simptomi oštećenja u različitim organskim sustavima preklapaju, nejasni su i djeluju dramatično. Cilj ovih smjernica je pomoć pri postavljanju dijagnoze kod bolesnika s izraženim simptomima vrtoglavice i pravodobno razlikovanje benigne od životno ugrožavajuće vrtoglavice koja zahtijeva hitno, bolničko liječenje. Smjernice sadrže i detaljne algoritme koji preporučuju postupanja s bolesnikom s napadajem akutne vrtoglavice i gubitkom ravnoteže.

**Ključne riječi:** vrtoglavica, gubitak ravnoteže, nistagmus, akutni vestibularni sindrom

---

### Summary

Diagnostic-therapeutic guidelines for acute vertigo and dizziness are primarily intended for otolaryngologists, emergency medicine specialists, general practitioners and other physicians in the Republic of Croatia who take care of patients who have vertigo and dizziness in primary and hospital health care. The guidelines were written by representatives of the Croatian Society of Otolaryngology and Head and Neck Surgery (HD ORL), as well as the Croatian Neurological Society. To distinguish the cause of acute dizziness in practice by eliminating the fact that the symptoms of damage in the various organs of the system overlap, is vague and seems dramatical. The purpose of these guidelines is to assist in the diagnosis of patients with severe dizziness symptoms and timely distinction of benign and life-threatening vertigo requiring emergency hospital treatment. The guidelines also contain detailed algorithms that recommend the management of a patient who has acute vertigo and dizziness.

**Key words:** vertigo, dizziness, nystagmus, acute vestibular syndrome

*Med Jad 2020;50(3):169-177*

### Uvod

Vrtoglavica je simptom kojim se manifestiraju poremećaji u različitim organskim sustavima: oto-loškom, neurološkom i vaskularnom.<sup>1</sup> Izraz vrtoglavica obuhvaća različite simptome, uključujući nesvjesticu, slabost i pravu vrtoglavicu.<sup>2</sup> U svakodnevnom je radu

liječnicima nerijetko teško razlikovati benignu od životno ugrožavajuće vrtoglavice praćene neurološkim ispadima koja zahtijeva hitnu procjenu i liječenje. Akutni vestibularni sindrom (AVS) ili „akutna vrtoglavica“, karakteriziran je naglim, dramatičnim početkom: vrtoglavicom koja se pogoršava pokretima glave, mučninom, povraćanjem, nestabilnošću pri

---

\* **Klinički bolnički centar Osijek**, Klinika za otorinolaringologiju i kirurgiju glave i vrata (doc. dr. sc. Darija Birtić, dr. med., Mirjana Grebenar Čerkez, dr. med.); **Opća bolnica Varaždin**, Odjel za otorinolaringologiju (Domagoj Butigan, dr. med.), **Klinički bolnički centar Zagreb**, Klinika za bolesti uha, nosa i grla i kirurgiju glave i vrata (doc. dr. sc. Lana Kovač Bilić, dr. med.); **Klinički bolnički centar Sestre milosrdnice Zagreb**, Klinika za neurologiju (doc. dr. sc. Marina Roje Bedeković, dr. med.), Klinika za otorinolaringologiju i kirurgiju glave i vrata (prof. dr. sc. Robert Trotić, dr. med.); **Klinički bolnički centar Split**, Klinika za otorinolaringologiju i kirurgiju glave i vrata (Davor Sunara, dr. med.).

Adresa za dopisivanje / *Correspondence address*: doc. dr. sc. Darija Birtić, dr. med., Klinika za otorinolaringologiju i kirurgiju glave i vrata KBC Osijek, J. Huttlera 4, 31 000 Osijek; e-mail: darijabirtic@yahoo.com

Primljeno/*Received* 2020-07-06; Ispravljeno/*Revised* 2020-07-20; Prihvaćeno/*Accepted* 2020-07-27

hodu, nistagmusom. Često nastaje kao posljedica akutne periferne vestibulopatije (AVP), no prema nekim ispitivanjima u gotovo 25% bolesnika s AVS-om uzrok vrtoglavice je moždani udar koji oponaša AVS.

### Etiologija

Razumijevanje dijagnostičko – terapijskih smjernica za akutnu vrtoglavicu i gubitak ravnoteže olakšava podjela vrtoglavica<sup>3</sup> prema mjestu nastanka oštećenja na:

- Periferne vrtoglavice
- Središnje vrtoglavice

Pregled bolesnika s vrtoglavicom preporučujemo započeti postavljanjem ciljanih pitanja koja se odnose na vrijeme nastanka vrtoglavice, trajanje napadaja, provokacijskim čimbenicima, pratećim simptomima, javlja li se vrtoglavica prvi put ili je recidivirajuća. (Tablice 1 i 2)

Tablica 1. Podjela vrtoglavica prema mjestu oštećenja  
Table 1. Classification of vertigo according to the site of damage

<b>Periferna vrtoglavica</b> <i>Peripheral vertigo (labyrinth, vestibular nerve)</i>	<b>Središnja vrtoglavica</b> <i>Central vertigo (central nervous system)</i>
Benigni paroksizmalni položajni vertigo (BPPV) <i>Benign paroxysmal positional vertigo (BPPV)</i>	Vestibularna migrena <i>Vestibular migraine</i>
Akutna periferna vestibulopatija, vestibularni neuronitis, labirintitis <i>Acute peripheral vestibulopathy, vestibular neuronitis, labyrinthitis</i>	Akutno krvarenje u stražnjoj moždanoj jami <i>Acute posterior cranial fossa hemorrhage</i>
Mb Meniere <i>Meniere's disease</i>	Tumori u području stražnje lubanjske jame <i>Posterior cranial fossa tumors</i>
Gnojna upala srednjega uha, kolesteatom <i>Middle ear infection, cholesteatoma</i>	Tumori cerebelopontinog kuta <i>Cerebellopontine angle tumors</i>
Toksična oštećenja unutrašnjeg uha, perilimfatička fistula <i>Toxic inner ear infections, perilymphatic fistula</i>	Multipla skleroza <i>Multiple sclerosis</i>

∴ životno ugrožavajuća vrtoglavica / *life threatening vertigo*

Tablica 2. Karakteristični anamnestički podaci nužni za postavljenje dijagnoze  
Table 2 Characteristic anamnestic data essential for diagnosis

	<b>Periferna vrtoglavica</b> <i>Peripheral vertigo</i>	<b>Središnja vrtoglavica</b> <i>Central vertigo</i>
Trajanje napadaja <i>Attack duration</i>	- nekoliko sekundi do nekoliko minuta (BPPV) <i>few seconds up to few minutes (BPPV)</i> - satima (Mb Meniere, neurinom) <i>for hours (Meniere's disease, acoustic neuroma)</i> - satima, danima (vestibularni neuronitis VN, labirintitis)/ <i>for hours, days (vestibular neuritis, labyrinthitis)</i>	- nekoliko minuta (TIA VB sliva) <i>few minutes (TIA of VB distribution)</i> (čimbenici rizika + neurološki simptomi) <i>(risk factors + neurologic symptoms)</i> - danima (vestibularna migrena, multipla skleroza)/ <i>days (vestibular migraine, Multiple sclerosis)</i>
Provokacijski čimbenici <i>Provocation factors</i>	Pokret, promjena položaja, Valsalvin pokus, jaka buka, povišeni tlak u zvukovodu, povlačenje ušne školjke, forsirano ispuhivanje nosa <i>Moving, change of position, Valsalva maneuver, loud noise, pressure in ear canal, pulling the pinna, forced nose blowing</i>	Mjesečnica, konzumacija određenih prehrambenih namirnica, stres, dehidracija, manjak sna (vestibularna migrena) <i>Menstruation, consumption of some food, stress, dehydration, sleep deprivation (vestibular migraine)</i>
Prateći simptomi <i>Associated symptoms</i>	Gubitak sluha (jednostran), smetnje vida tijekom hoda, periferna paraliza vestibularnog živca (NVIII) <i>Hearing loss (unilateral), visual problems during walking, vestibular nerve peripheral paralysis (N VIII)</i>	Motorni ili osjetni deficit, središnja paraliza ličnog živca (NVII), glavobolje, padovi, gubitak svijesti <i>Motor or sensory deficit, facial nerve central paralysis (N VII), headache, falls, loss of consciousness</i>

Rizični čimbenici <i>Risk factors</i>	Otološki poremećaji (trauma, akustička trauma, iznenadna naglušost), fraktura temporalne kosti <i>Otologic disorder (trauma, acoustic trauma, sudden hearing loss), temporal bone fracture</i>	Poremećaji cirkulacije, poremećaji koagulacije, pretilost, pušenje, kontracepcijska terapija, prethodni neurološki incidenti <i>Circulation disorder, coagulation disorders, obesity, smoking, contraception therapy, preceding neurological incident</i>
Ostali čimbenici <i>Other factors</i>	Jako izražene smetnje, moguć uspravan položaj i hod, ali otežan, provokacija Valsalvom i pokretima <i>Very big handicap, possible upward posture and walking but difficult, provocation by movement or Valsalva maneuver</i>	Lagano izražene (podmukle) smetnje ili paradoksalno značajna ataksija <i>Small handicap or paradoxically significant ataxia</i>

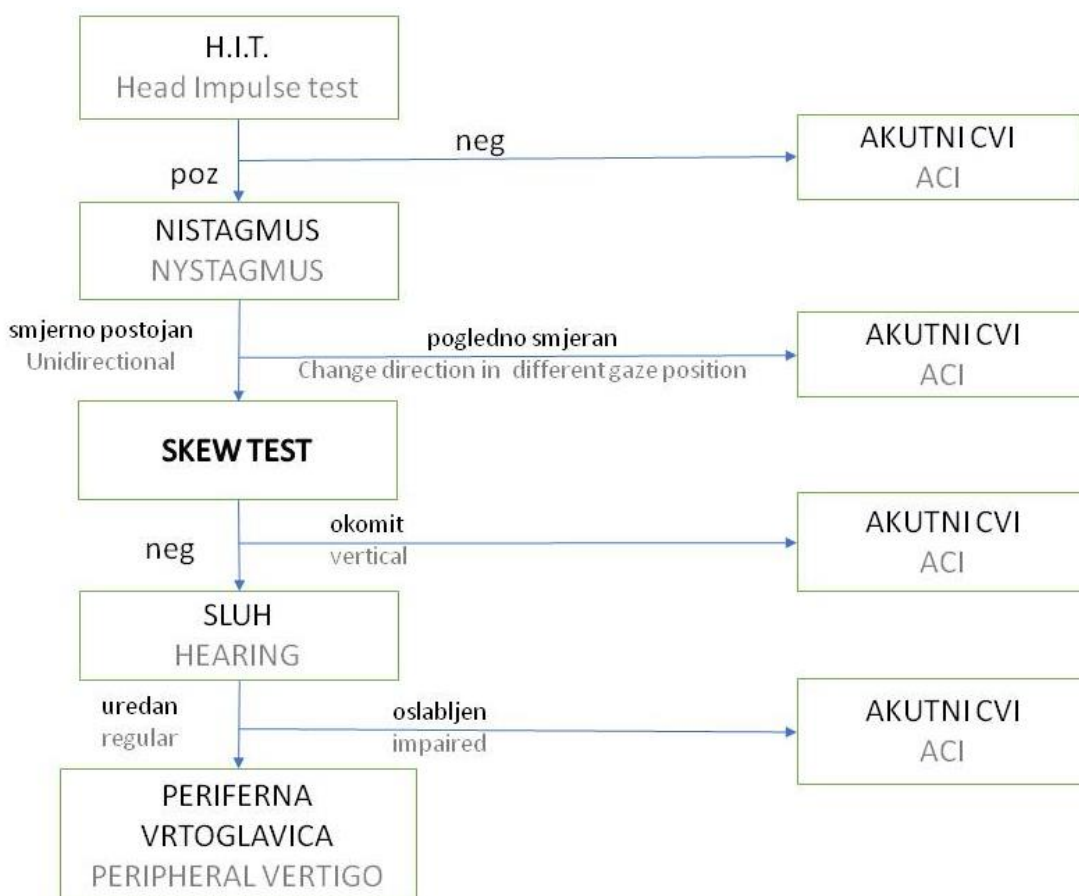
### Klinički pregled bolesnika s akutnom vrtoglavicom

Fizikalni pregled bolesnika s vrtoglavicom podrazumijeva mjerenje krvnoga tlaka u sjedećem i stojećem položaju (u bolesnika s perifernom vrtoglavicom uglavnom je u granicama normale), određivanje razine glukoze u krvi i otoskopski pregled.

U skladu s NICE smjernicama,<sup>2</sup> nastavak fizikalnog pregleda preporučujemo prema H.I.N.T.S. protokolu.<sup>4-5</sup>

### H.I.N.T.S. protokol

*Head Impulse Nystagmus test of Skew* prvi put u povijesti opisuju Halmagyi i Curthoys 1988. godine. Preporučuje se da pokus izvodi liječnik koji je iskusan u njegovu izvođenju. Pokusom razlikujemo periferni AVS od centralnog vestibularnog sindroma, a izvodi se na sljedeći način (Slika 1):



Slika 1. Algoritam za H.I.N.T.S. protokol  
Figure 1 Algorithm for H.I.N.T.S. protocol

1. Head Impulse – bolesnikovu glavu obuhvatimo dlanovima, dok bolesnik fiksira naš nos, i naglo okrećemo njegovu glavu 20-tak puta u svaku stranu. Pri tome bolesnikov pogled ostaje fiksiran za ispitivačev nos. Ukoliko postoji periferno oštećenje, nastaju korektivni pomaci očnih jabučica (sakade) - pokus je pozitivan. Kod bolesnika s centralnim vestibularnim sindromom pogled ostaje fiksiran za ispitivačev nos, pokus je negativan.
2. Nistagmus procjenjujemo dok bolesnik gleda ravno – spontani nistagmus, u lijevu i desnu stranu – pogledni nistagmus, a na osnovi karakteristika nistagmusa zaključujemo radi li se o perifernoj ili centralnoj vrtoglavici.
3. Pokus okomitog otklona očnih jabučica prilikom naizmjeničnog pokrivanja (*eng. Test of Skew*)

Dok bolesnik fiksira pogledom ispitivačev nos, naizmjenično dlanom pokrivamo lijevo i desno oko. Pokus je pozitivan u bolesnika s centralnom vrtoglavicom ukoliko nakon otkrivanja dođe do okomitog otklona očne jabučice.

Kod bolesnika s perifernom vrtoglavicom potom preporučujemo ispitivanje izazvanog nistagmusa položajnim pokusima – Dix-Hallpike pokus, a ukoliko

je Dix-Hallpike pokus negativan – Supinne roll pokus. Ako je Dix-Hallpike pokus kontraindiciran, izvodi se pokus okretanja na bok (*eng. Side-Laying pokus*). Osim položajnim pokusima, nistagmus se može izazvati pokusom fistule (perilimfatička fistula).

Na temelju osnovnih karakteristika nistagmusa moguće je razlikovati periferne od centralnih vrtoglavica. (Tablica 3)

Daljnji pregled nastavljamo ispitivanjem sposobnosti održavanja ravnoteže pokusom po Rombergu s otvorenim i zatvorenim očima, pokusom hodanja, (20 koraka, uz naglo okretanje i nastavak hoda u natrag) i pokusom samostalnog sjedenja s prekrizanim rukama.

### Ispitivanje ravnoteže vHIT (*eng. Video Head Impulse Test*)

Objektivan pokus za ispitivanje funkcije perifernog vestibularnog osjetila. HIT test izvodi se na isti način, osim što bolesnik nosi naočale kojima se bilježi otklon očne jabučice.

Prije otpočinjanja testa vrši se kalibracija kamerom koja snima zjenicu oka. U pravilu se izvodi 6 do 10 trzaja u oba smjera. Računalno izračunava VOR gain, te se grafičkim prikazom provjerava postoje li neprikrivene sakade prije i nakon 200 ms i prikrivenih sakada. Pokus se može izvoditi u horizontalnoj i vertikalnoj ravnini i na taj način testirati vertikalne i horizontalne kanaliće.

Tablica 3. Karakteristike perifernog i centralnog nistagmusa  
*Table 3. Characteristics of peripheral vs central nystagmus*

<b>Periferni Ny</b> <i>Peripheral Ny</i>	<b>Središnji Ny</b> <i>Central Ny</i>
Obostran, konjugiran <i>Bilateral, conjugated</i>	Obostran i jednostran, disociran <i>Bilateral and unilateral, dissociated</i>
Smjerno postojan <i>Unidirectional</i>	Pogledno smjerni <i>Change direction in different gaze position</i>
Horizontalan, horizontalno rotatoran <i>Horizontal, horizontal – rotatory</i>	Horizontalan, vertikalni, kosi, rotatoran <i>Horizontal, vertical, oblique, rotatory</i>
Suprimiran vizualnom fiksacijom <i>Suppressed by visual fixation</i>	Nije suprimiran vizualnom fiksacijom <i>Not suppressed by visual fixation</i>
S vremenom mijenja intenzitet, umorljiv <i>Change intensity with time, fatigable</i>	Intenzitet stalan, nije umorljiv, blagi porast kada ne fiksira <i>Permanent intensity, not fatigable, small increase when not fixated</i>
U smjeru brze komponente pojačan intenzitet i obrnuto <i>Increased intensity in direction of fast component and vice versa</i>	Promjene smjera pogleda ne utječu na intenzitet <i>Change in gaze don't interact with intensity</i>

### Periferna akutna vrtoglavica i gubitak ravnoteže

Akutni vestibularni sindrom najčešće nastaje u sklopu akutne periferne jednostrane vestibulopatije (vestibularni neuronitis (VN), labirintitis). Može biti praćen gubitkom sluha (Labirintitis, Morbus Meniere, perilimfatička fistula, vrtoglavica kao posljedica akutne i/ili kronične gnojne upale uha) ili bez gubitka sluha (VN, bezazlena položajna izazvana vrtoglavica

(BPPV)). Neke od perifernih vrtoglavica javljaju se jednokratno (VN), dok su značajno češće one periferne vrtoglavice koje se javljaju epizodno, odnosno ovise o prisustvu provokacijskih čimbenika kao što su: pokretanje glave, promjena položaja tijela (BPPV), jaka buka, povišeni tlak u zvukovodu, povlačenje ušne školjke, forsirano ispuhivanje nosa (perilimfatička fistula).

U Tablici 4. prikazani su najčešći uzroci akutnog vestibularnog sindroma.

Tablica 4. Najčešći uzroci akutnog vestibularnog sindroma  
Table 4 The most common causes of acute vestibular sindroma

	<b>Mb Meniere</b> <i>Meniere's disease</i>	<b>BPPV</b> <i>Benign paroxysmal positional vertigo</i>	<b>Vestibularni neuronitis</b> <i>Vestibular neuronitis</i>	<b>Labirintitis</b> <i>Labyrinthitis</i>	<b>Perilimfatička fistula</b> <i>Perilymphatic fistula</i>	<b>Gnojna upala uha</b> <i>Purulent otitis media</i>
Sluh <i>Hearing</i>	Oslabljen <i>Impaired</i>	Uredan <i>Regular</i>	Uredan <i>Regular</i>	Oslabljen <i>Impaired</i>	Oslabljen <i>Impaired</i>	Oslabljen <i>Impaired</i>
Šum <i>Noise</i>	Prisutan <i>Present</i>	Odsutan <i>Absent</i>	Varijabilan <i>Variable</i>	Prisutan <i>Present</i>	Prisutan <i>Present</i>	Varijabilan <i>Variable</i>
Vrtoglavica <i>Vertigo</i>	Prisutna, no može izostati u početnoj fazi iznenadna, spontana <i>Present, may be absent in the acute phase, sudden, spontaneous</i>	Prisutna, provocirana pokretom <i>Present, movement provoked</i>	Prisutna, naglo nastala rotatorna, spontana <i>Present, sudden, rotatory, spontaneous</i>	Prisutna, naglo nastala <i>Present, sudden</i>		Prisutna ukoliko postoji i fistula labirinta <i>Present if there is also labyrinth fistula</i>
Tonski audiogram <i>Tonal audiogram</i>	Zamjedbena naglušost <i>Sensorineural hearing loss</i>	Uglavnom uredan <i>Mainly regular</i>	Uredan <i>Regular</i>	Mješovita ili zamjedbena naglušost <i>Mixed or sensorineural hearing loss</i>	Zamjedbena naglušost <i>Sensorineural hearing loss</i>	Mješovita naglušost <i>Mixed hearing loss</i>
Položajni testovi <i>Positional testing</i>	Nisu potrebni <i>Not indicated</i>	Zlatni standard za postavljanje dijagnoze <i>Gold standard</i>	Nisu potrebni <i>Not indicated</i>	Nisu potrebni <i>Not indicated</i>	Zlatni standard za postavljanje dijagnoze <i>Gold standard</i>	Zlatni standard <i>Gold standard</i> Pokus fistule <i>Fistula test</i>
Ct, mri <i>Ct, mri</i>	Nije indiciran <i>Not indicated</i>	Nije indiciran <i>Not indicated</i>	Nije indiciran <i>Not indicated</i>	Indiciran <i>Indicated</i>	Indiciran <i>Indicated</i>	Indiciran <i>Indicated</i>
Vng <i>Video-nystagmography</i>	U početnoj fazi mogu biti uredni <i>In the initial phase may be regular</i> Akutna faza: nije indiciran <i>Acute phase: not indicated</i>	Nije indiciran <i>Not indicated</i>	Jednostrano <i>Unilateral</i> Akutna faza: nije indiciran <i>Acute phase: not indicated</i>	Jednostrano <i>Unilateral</i> Akutna faza: nije indiciran <i>Acute phase: not indicated</i>	Nije indiciran <i>Not indicated</i>	Nije indiciran <i>Not indicated</i>

## Liječenje

BPPV: repozicijski postupci.<sup>15-16</sup> Obzirom da se najčešće radi o zahvaćenosti stražnjeg polukružnog kanalića, Epleyev postupak izvodi se na način da se ovisno o zahvaćenoj strani, bolesnik posjedne na terapijski stol s podignutim nogama, te pogledom usmjerenim ravno. Zatim ispitivač, ovisno o zahvaćenoj strani, rotira glavu za 40° u zahvaćenu stranu. Kod bolesnika se u tom položaju javlja vrtoglavica uz nistagmus s vremenskim odmakom. Glavom rotiranom za 40° i otvorenih očiju, bolesnik se brzo poliježe na leđa, tako da mu glava visi s ruba kreveta pod kutom od 45°. U tom položaju ostaje jednu minutu. Bolesnikovu glavu okrećemo u suprotnu, „zdravu“ stranu i u tom položaju ostaje jednu minutu. Nakon toga ispitivač okreće bolesnikovu glavu za dodatnih 90°, tako da lice bude okrenuto prema podlozi, a uz pomoć ispitivača bolesnik se okreće na bok. U tom položaju ostaje jednu minutu. Završni pokret je sjedeći s glavom u blago pognutom položaju, u kojem ostaje jednu minutu. Od ostalih repozicijskih postupaka koji se najčešće izvode tu su još Semontov i Lampertov postupak. Nakon inicijalne repozicije bolesnicima se preporučuje da u kućnim uvjetima izvode vježbe po Brandt-Daroffu kroz dva tjedna. Ukoliko ovi postupci opetovano ne daju rezultate, u obzir dolazi i kirurška terapija, neurektomija stražnjeg ampularnog živca ili okluzija stražnjeg polukružnog kanala koje se izvode iznimno.

Vestibularni neuronitis: primjenjuje se simptomatska terapija antiemetičima, te infuzijske otopine kod izraženijeg gubitka tekućine. U akutnoj fazi preporučuje se kratkotrajno mirovanje uz što raniju vertikalizaciju, te čim prije započimaju vježbe vestibularne rehabilitacije.<sup>12-13</sup>

Labirintitis: primjenjuje se simptomatska terapija, uz intravensku primjenu antibiotika i kirurško liječenje. Po sanaciji upale preporučuju se vježbe vestibularne rehabilitacije.

Menierova bolest: primjenjuje se simptomatsko liječenje. Preporučuje se primjena antivertiginoznih lijekova, a kod težih napada diazepam. U početnoj fazi preporučuje se mirovanje uz što raniju vertikalizaciju. Farmakoterapijsko liječenje podrazumijeva primjenu betahistina, te u obzir dolazi i intratimpanalna primjena dexametazona. Intratimpanalna primjena i gentamicina preporučuje se kod bolesnika s nepovratnim oštećenjem sluha.<sup>17</sup>

Perilimfatička fistula: primjenjuje se simptomatska terapija, uz strogo mirovanje u krevetu 5 do 7 dana, uz glavu položenu u povišeni položaj, iznad razine srca, do ponovne procjene. Izbjegavati naprezanje, ispuhivanje nosa i izvođenje Valsalvinog pokusa. Od lijekova

se primjenjuju laksativi. Ukoliko konzervativno liječenje ne daje rezultate, u obzir dolazi kirurško liječenje.

Akutna i kronična gnojna upala uha: primjenjuje se antibiotska terapija prema smjernicama HDORL. Ukoliko dođe do širenja infekcije, primjenjuje se kirurško liječenje.

## Središnja vrtoglavica i gubitak ravnoteže

Središnje su vrtoglavice rjeđi uzrok akutne vrtoglavice i čine oko 10-15% svih uzroka akutne vrtoglavice. U oko 4-15% slučajeva vrtoglavice su praćene neurološkim ispadima i životno su ugrožavajuće.

### *Napadaj vrtoglavice praćen neurološkim ispadima*

U kliničkoj slici prevladava jak napadaj vrtoglavice, uz prisustvo nistagmusa centralnih karakteristika (Tablica 3). U pokusu stajanja bolesnik ne može stajati bez pridržavanja, pokus okomitog otklona oka (*Eng. Skew test*) pokazuje okomiti otklon očne jabučice, pri pokusu naizmjeničnog pokrivanja oka, HINT pokus je negativan. Prisutni su neurološki ispadi (pokazuju znakove stražnjeg moždanog krvotoka), poremećaj svijesti, poremećen obrazac disanja, bradikardija/hipertenzija (ukoliko bolesnik boluje od dijabetesa, preporučuje se obvezno najprije odrediti razinu glukoze u krvi!) Najčešći uzroci su akutno krvarenje u stražnjoj moždanoj jami, ekspanzivni patološki proces u stražnjoj jami s brzim nastankom, što za posljedicu ima brzi porast intrakranijskog tlaka u infratentorijskom području, kompresiju moždanoga debla/produljene moždine i/ili hernijaciju tonzila maloga mozga. U bolesnika s opisanom kliničkom slikom akutne vrtoglavice praćene neurološkim ispadima, nužno je čim prije uputiti na kompjutoriziranu tomografiju (CT) mozga. U slučaju negativnog nalaza treba ponoviti CT i/ili čim prije učiniti magnetsku rezonancu (MR) mozga.

Na žalost, žarišni neurološki deficit pri ispitivanju može biti i odsutan kod bolesnika s akutnim krvarenjem u području stražnje lubanjske jame. Bolesnici s jako izraženom vrtoglavicom a bez izraženih žarišnih neuroloških ispada stoga često budu upućeni na CT pretragu, ne bi li kod njih isključili moždani udar.

### *Napadaj vrtoglavice koji nije praćen neurološkim deficitom*

Tranzitorna ishemijska ataka (TIA)  
vertebrobazilarnog sliva (VB)

Manifestira se najčešće dugotrajnom vrtoglavicom, ili kratkotrajnom, epizodnom vrtoglavicom u bolesnika

starije životne dobi (65-70 god.), koji imaju prisutne rizične čimbenike za razvoj moždanoga udara (dijabetes, hipertenzija, pušenje, hiperlipidemija). Preporučuje se učiniti ultrazvučnu dijagnostiku, dodatno i intrakranijskih krvnih žila mozga. Ne preporučuje se CT snimanje mozga, osim ako postoji sumnja na dodatnu dijagnozu koju bi CT mogao otkriti. Preporučuje se učiniti MRI mozga i/ili angiografiju, ne bi li se utvrdilo mjesto ishemije.

#### Vestibularna migrena

#### Epizodna vrtoglavica u bolesnika s migrenskom glavoboljom

Vrtoglavica se javlja zajedno s glavoboljom ili u razdobljima bez glavobolje, a osjet vrtoglavice bolesnici opisuju kao kretanje „naprijed-nazad“.

Dijagnostički kriteriji: Migrena se glavobolja klasificira prema Međunarodnoj klasifikaciji glavobolja (*eng. International Classification of Headache Disorders 3 (ICHD-3)*)<sup>24</sup>, dok se migrena vrtoglavica dijagnosticira na temelju sljedećeg: najmanje 5 epizoda vestibularnih simptoma (VS) srednjeg do jakoga intenziteta, koja traje najkraće 5 minuta do 72 sata, trenutna ili prošla povijest migrene bez aure ili migrene s austom, najmanje polovina epizoda povezana je s barem jednom od sljedeće tri migrenozne značajke (glavobolja s najmanje dvije od sljedeće četiri karakteristike: jednostrana lokalizacija, pulsirajući karakter, umjerenog ili jakog intenziteta, pogoršanje rutinskom fizičkom aktivnošću), fotofobija i fonofobija, vizualna aura, ne može se bolje objasniti drugom dijagnozom ICHD-3 ili drugim vestibularnim poremećajem (centralnim ili otološkim).<sup>18-19</sup>

Provocirajući čimbenici: menstruacija, stres, manjak sna, dehidracija, određene prehrane namirnice. Ispitivanje okulomotorike: spontani, horizontalni i vertikalni Ny, položajni nistagmus, smjerno pogledni Ny.

Testovi za ispitivanje ravnoteže VNG pokusi u 20% slučajeva prikazuju smanjenu podražljivost pri kalorijskom testiranju, osobito u kratkom vremenskom razdoblju nakon napadaja, dok se u pokusu glatkog slijeđenja javljaju sakadni pokreti očnih jabučica.

Liječenje se usredotočuje na prevenciju napada, izbjegavanje provocirajućih čimbenika, primjena lijekova za liječenje migrene, anksiolitika, antidepresiva, antikonvulziva, preparata magnezija, blokatora kalcijevih kanala, beta adrenergičkih blokatora.

#### Multipla skleroza

U oko 5% bolesnika vrtoglavica i smetnje hodanja prvi su simptom bolesti zbog stvaranja demijelinizirajućeg plaka na vestibularnom živcu. Osim nespecifične vrtoglavice, vrlo često se javljaju

zamagljen vid i dvoslike, gubitak osjeta i motorne funkcije ekstremiteta.

Dijagnostički kriteriji temelje se na ispitivanju okulomotorike (obostrana internuklearna oftalmoplegija), pogledni, torzijski, vertikalni – premagore nistagmus. Napadaji traju danima. Testovi za ispitivanje ravnoteže: Videonistagmografija (VNG) – pogledni Ny, pendularni Ny, uz smetnje glatkog praćenja. Kalorijsko testiranje pokazuje hiperpodražljivost, uz prevagu smjera Ny u određenom smjeru, iznimno smanjenu podražljivost u gotovo 25% bolesnika. Pokus stajanja pokazuje neravnotežu pri stajanju sa zatvorenim očima, uz zanošenje u smjeru oštećenja. Pokus hodanja u bolesnika s MS pokazuje spastični hod uz ataksiju. Audiometrija moždanoga debla (ABR): odsustvo javljanja svih valova osim I vala ili produženi inetrvalni razmak III-V vala u odnosu na intervalni razmak I-III vala.

Magnetska rezonanca (MR) radiološka pretraga kojom sa 70-95% sigurnošću potvrđujemo prisustvo demijelinizirajućih plakova. Liječenje: kortikosteroidi, imunosupresivni lijekovi, interferon beta.

Slikovne metode prikaza mozga u dijagnostici središnjeg vestibularnog poremećaja

Indikacije za HITNO snimanje MR mozga: akutna, jako izražena vrtoglavica sa značajnim gubitkom ravnoteže, nemogućnošću stajanja, izraženi neurološki ispadi, jaka glavobolja, vertikalni nistagmus ili horizontalni nistagmus smjerno promjenjiv na fiksaciju.

Odgoditi MR mozga 24-48 sati: vrtoglavica bez neuroloških ispada, blaža nestabilnost, periferni nistagmus koji prestaje fiksacijom.

CT mozga učiniti samo u slučaju kada je MR nedostupan, a bolesnici imaju sljedeće smetnje: akutnu, jako izraženu vrtoglavicu sa značajnim gubitkom ravnoteže, nemogućnošću stajanja, neurološke ispade, jaku glavobolju, vertikalni nistagmus, horizontalni nistagmus, smjerno promjenjiv na fiksaciju.

CT mozga: ponoviti za 24 sata ukoliko postoje klinički znaci tipični za moždani udar.

Ukoliko se bolesnik žali na akutnu vrtoglavicu, a otoneurološki status je uredan, treba pomisliti na sljedeće bolesti i stanja kod kojih se javlja vrtoglavica: ortostatska hipotenzija, kardijalna aritmija, hipoglikemija, anemija, presinkopa, sinkopa, anksioznost, panične atake, posljedica uzimanja lijekova.

Ortostatska vrtoglavica javlja se zbog manjka volumena krvi.<sup>21</sup> U stojećem položaju dolazi do pada krvnoga tlaka. Najčešće je posljedica uzimanja antihipertenziva, javlja se postprandijalno, kao kronična

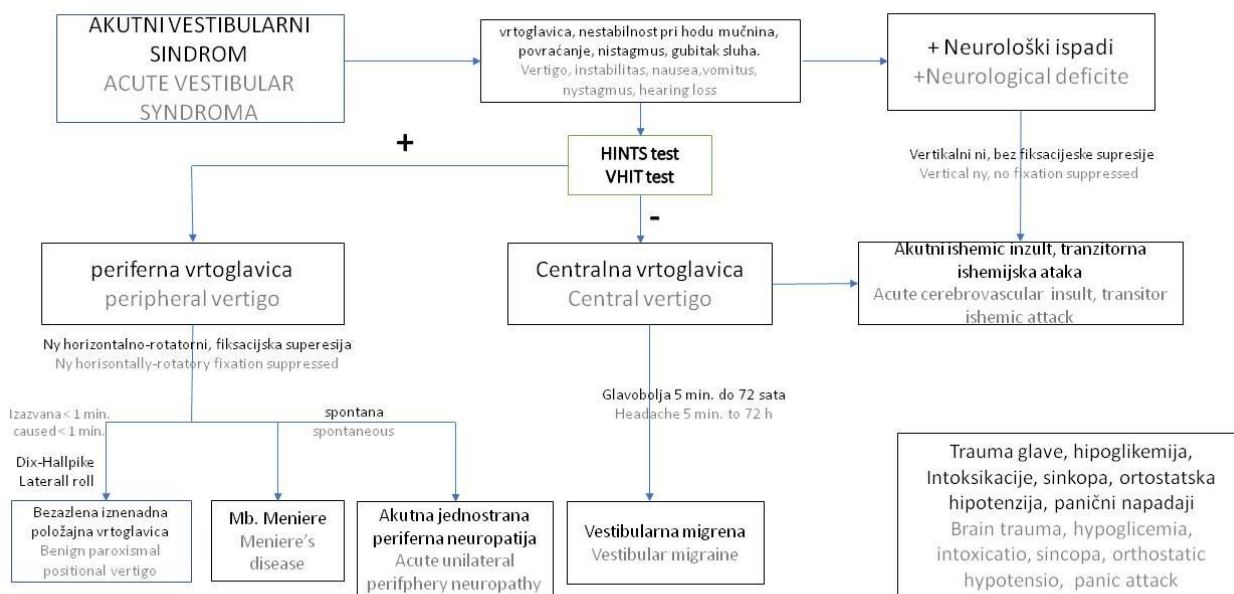


ortostatska intolerancija ili u sklopu drugih bolesti. Dijagnosticira se mjerenjem krvnoga tlaka u stojećem položaju nakon 2-5 minuta mirnog stajanja, a potom nakon 5 minuta mirovanja. U stojećem položaju ima pad sistoličkog tlaka od barem 20 mmHg i/ili pad dijastoličkog tlaka od barem 10 mmHg (porast za više od 30 srčanih otkucaja sugerira posturalni tahikardijski sindrom).

Presinkopa simptomi koji joj prethode: nestabilnost, osjećaj lebdenja, ošamućenost, no bez pravog gubitka svijesti/svjesnosti. Nastaje zbog smanjene prokrvljenosti u mozgu uslijed hipotenzije, hiperventilacije, te uslijed smanjenog volumena krvi. Sinkopa je prolazni gubitak svijesti/svjesnosti, uz simptome kao što su vrtoglavica, nestabilnost na nogama, mučnina, znojenje, palpitacije, hladnoća/toplina u tijelu, mutan vid, bljedoća. Može biti refleksna sinkopa – najčešća vazovagalna sinkopa, situacijska sinkopa – nakon mokrenja, nakon kašlja, naglog okretanja glave, ortostatska sinkopa, srčane aritmije, kardiopulmonalne tegobe, lijekovi. Dijagnosticiramo je mjerenjem krvnog tlaka stojeći i ležeći, snimanjem elektrokardiograma, brojem respiracija. Liječi se ovisno o uzroku.

Hipoglikemija je snižena vrijednost glukoze u krvi < 3,9 mmol/L. Najčešće se javlja u dijetičara, a ponekad je uzrokovana lijekovima.

Kombinacije lijekova, poglavito antihipertenziva, izazivaju ortostatsku vrtoglavicu, presinkopu.<sup>22</sup> Veliki broj sedativa, osobito ukoliko se uzimaju u neodgovarajućoj dozi ili u kombinaciji s drugim lijekovima ili alkoholom, izazivaju intoksikacijski sindrom koji je nerijetko povezan s vrtoglavicom i gubitkom ravnoteže. Dijagnozu u takvim slučajevima zasnivamo na pouzdanim anamnestičkim podacima o uzimanju lijekova određene skupine ili kombinacije lijekova, a dostupno je i mjerenje serumske razine lijekova, ali i drugih opojnih sredstava koja su mogla izazvati osjećaj vrtoglavice samostalno ili u kombinaciji s lijekovima. Lijekovi povezani s pojavom vrtoglavice: antihipertenzivi, antiaritmici, antiepileptici, anti-infektivni lijekovi (virostatiki, kinoloni), antiparkinsonici, digitalis, narkotici, nitrati, mišićni relaksansi, antikolinergici, antidijabetici, aminoglikozidi, antireumatici, anti-koagulansi, tireostatici, litij, benzodiazepini. (Slika 2)



Slika 2. Algoritam za dijagnostiku i liječenje akutne vrtoglavice i gubitka ravnoteže  
 Figure 2 Algorithm for diagnosis and management of acute vertigo and dizziness

### Literatura

1. Gnerre P, Casati C, Frualdo M. Management of vertigo: from evidence to clinical practice. *Italian Journal of Medicine* 2015;9:180-192.
2. Suspected neurological conditions: recognition and referral NICE guideline [NG127] Published date: May 2019.
3. Le Breton J, Guyot JP. Vertige. Service d'ORL, Hôpitaux Universitaires Genève. 2017.
4. Newman-Toker D, Kattah JC, Talkad AV, Wangatall DZ. H.I.N.T.S. to Diagnose Stroke in the Acute Vestibular Syndrome – Three-Step Bedside Oculomotor Exam More Sensitive than Early MRI DWI. *Stroke* 2009;40:3504-3510.
5. Welgampola MS, Bradshaw AP, Lechner C, Halmagyi GM. Bedside Assessment of Acute Dizziness and Vertigo. *Neurol Clin* 2015;33:551-64.
6. Edlow JA, Gurley KL, Newman-Toker DE. A New Diagnostic Approach to the Adult Patient with Acute Dizziness. *J Emerg Med* 2018;54:469-483.
7. Zhao JG, Piccirillo JF, Spitznagel EL Jr, Kallogjeri D, Goebel JA. Predictive Capability of Historical Data for Diagnosis of Dizziness. *Otol Neurotol*. 2011;32:284-290.
8. Jacobson GP, Shepard NT, ur. Balance Function Assessment and Management Second Edition. San Diego CA: Plural Publishing; 2016. str. 118-2.
9. Barraclough K, Bronstein A. Vertigo. *BMJ*. 2009; 22;339:b3493.
10. Lea J, Pothier D (eds): Vestibular Disorders. Adv Otorhinolaryngol. Basel, Karger, 2019;82:1-11 DOI: 10.1159/000490267
11. Brandt T, Dieterich M. The dizzy patient: don't forget disorders of the central vestibular system. *Nat Rev Neurol* 2017;13:352-362
12. Brandt T, Dieterich M, Strupp M. Vertigo and Dizziness Common Complaints. Sec. Edition. London: Springer-Verlag; 2013. p. 133.
13. Bisdorff A\*, Von Brevern M, Lempert T, Newman-Toker DE. Classification of vestibular symptoms: Towards an international classification of vestibular disorders. *Journal of Vestibular Research* 2009;19:1-13.
14. Collège Français d'ORL et de Chirurgie Cervico-faciale: Vertige. 2014.
15. Power L, Murray K, Szmulewicz DJ. Characteristics of assessment and treatment in Benign Paroxysmal Positional Vertigo (BPPV). *J Vestib Res* 2020;30:55-62
16. Bhattacharyya N, Gubbels SP, Schwartz SR et al: Clinical Practice Guideline: Benign Paroxysmal Positional Vertigo. *Otolaryngology – Head and Neck Surgery* 2017;156(3S)SI-S47.
17. Clyde JW, Oberman BS, Isildak H. Current Management Practices in Ménière's Disease. *Otol Neurotol* 2017;38:e159-e167.
18. Headache Classification Committee of the International Headache Society (IHS) The International Classification of Headache Disorders, 3rd edition. *Cephalalgia* 2018;38:1-211.
19. Lampert T, Olesen J, Furman J et al. Vestibular migraine: Diagnostic criteria. *Vestib Res* 2012;22:167-172.
20. Zwergal, A, Dieterich, M. Vertigo and dizziness in the emergency room. *Current Opinion in Neurology* 2020;33:117-125.
21. Kim, HA, Bisdorff, A Bronstein, AM, Lempert, T et al. Hemodynamic orthostatic dizziness/vertigo: Diagnostic criteria. *J Vestib Res* 2019;29:45-56.
22. Muncie HL, Sirmans SM, James E. Dizziness: Approach to Evaluation and Management. *Am Fam Physician* 2017;1;95:154-162

