

Novosti u etiopatogenezi, dijagnostici i liječenju bolesnika s degenerativnim promjenama intervertebralnog diska slabinskog dijela kralježnice

Grazio, Simeon; Grgurević, Lovorka; Perović, Darko; Schnurrer Luke Vrbanić, Tea; Kovač, Zdenko; Božić, Boris; Houra, Karlo; Borić, Igor; Kvesić, Dražen; Novak, Ruđer; ...

Source / Izvornik: **Liječnički vjesnik, 2021, 143, 63 - 77**

Journal article, Published version

Rad u časopisu, Objavljena verzija rada (izdavačev PDF)

<https://doi.org/10.26800/LV-143-1-2-9>

Permanent link / Trajna poveznica: <https://um.nsk.hr/um:nbn:hr:220:223673>

Rights / Prava: [Attribution-NonCommercial-NoDerivatives 4.0 International/Imenovanje-Nekomercijalno-Bez prerada 4.0 međunarodna](#)

Download date / Datum preuzimanja: **2024-12-29**




Repository / Repozitorij:

[Repository of the Sestre milosrdnice University Hospital Center - KBCSM Repository](#)



Novosti u etiopatogenezi, dijagnostici i liječenju bolesnika s degenerativnim promjenama intervertebralnog diska slabinskog dijela kralježnice

Novelties in etiopathogenesis, diagnosis and treatment of patients with lumbar intervertebral disc degeneration

Simeon Grazio¹ , Lovorka Grgurević^{2,3}, Darko Perović⁴, Tea Schnurrer Luke Vrbanić⁵, Zdenko Kovač⁶, Boris Božić⁷, Karlo Houra⁸, Igor Borić⁹, Dražen Kvesić¹⁰, Ruđer Novak³, Lejla Ferhatović Hamzić³, Frane Grubišić¹, Tomislav Sajko⁷, Robert Saftić⁸, Stjepan Dokuzović⁵, Krešimir Rotim⁷

¹Klinika za reumatologiju, fizikalnu medicinu i rehabilitaciju, Medicinski fakultet Sveučilišta u Zagrebu, KBC Sestre milosrdnice, Zagreb

²Zavod za anatomiju, „Drago Perović“, Medicinski fakultet Sveučilišta u Zagrebu, Zagreb, Hrvatska

³Centar za translacijska i klinička istraživanja, Odjel za proteomiku, Medicinski fakultet Sveučilišta u Zagrebu, Hrvatska

⁴Zavod za traumatologiju i ortopediju, Klinika za kirurgiju, KB Dubrava, Zagreb

⁵Zavod za fizikalnu i rehabilitacijsku medicinu, KBC Rijeka, Rijeka

⁶Odjel za eksperimentalnu onkologiju i patofiziologiju, Klinika za onkologiju, Medicinski fakultet Sveučilišta u Zagrebu, KBC Zagreb

⁷Klinika za neurokirurgiju, KBC Sestre milosrdnice, Zagreb

⁸Specijalna bolnica Aksis, Zagreb

⁹Specijalna bolnica Sveta Katarina, Zabok

¹⁰Specijalna bolnica Arithera, Zagreb

Deskriptori

DEGENERATIVNE PROMJENE INTERVERTEBRALNOG DISKA – dijagnostički slikovni prikaz, etiologija, kirurgija, komplikacije, patofiziologija; KRIŽOBOLJA – etiologija, patofiziologija, liječenje; SLABINSKA KRALJEŽNICA – kirurgija; HERNIJA INTERVERTEBRALNOG DISKA – kirurgija, komplikacije; MAGNETSKA REZONANCIJA – metode; MINIMALNO INVAZIVNI KIRURŠKI ZAHVATI – metode; KATETERSKA ABLACIJA – metode; PROLOTERAPIJA – metode; TRANSPLANTACIJA MEZENHIMALNIH MATIČNIH STANICA; DISSEKCIJA – metode; POTPUNA ZAMJENA DISKA

Descriptors

INTERVERTEBRAL DISC DEGENERATION – complications, diagnostic imaging, etiology, physiopathology, surgery; LOW BACK PAIN – etiology, physiopathology, therapy; LUMBAR VERTEBRAE – surgery; INTERVERTEBRAL DISC DISPLACEMENT – complications, surgery; MAGNETIC RESONANCE IMAGING – methods; MINIMALLY INVASIVE SURGICAL PROCEDURES – methods; CATHETER ABLATION – methods; PROLOTHERAPY – methods; MESENCHYMAL STEM CELL TRANSPLANTATION; DISSECTOMY – methods; TOTAL DISC REPLACEMENT

SAŽETAK. Križobolja je jedan od najčešćih uzroka fizičke nesposobnosti, čije je najčešće izvorište degeneracija intervertebralnog diska. Nemogućnost točnog utvrđivanja potjecišta boli jest ograničavajući čimbenik u učinkovitoj prevenciji i liječenju. Nova saznanja, napose u područjima genetike i analize proteina primjenom spektrometrije masa, bacaju novo svjetlo u razumijevanju etiopatogeneze degenerativne bolesti diska. Novim slikovnim metodama kao što je CEST magnetska rezonancija ili ADC magnetska rezonancija mogu se detektirati rane degenerativne promjene. Napredak je ostvaren glede razjašnjenja uloge fizičkog opterećenja, kao i tipa vježbi koje mogu imati utjecaj kako na razvoj tako i na liječenje bolesnika s degenerativnim promjenama diska. Na kraju, značajan napredak je ostvaren u kirurškom liječenju tih bolesnika, s naglaskom na minimalno invazivne tehnike. Ostali kirurški modaliteti liječenja su pokazali napredak koji ohrabruje, kao što su totalna zamjena diska i liječenje mezenhimalnim matičnim stanicama. Uz navedeno, i ostale novosti u dijagnostici i liječenju degenerativne bolesti vertebralnog diska raspravljene su u ovom članku.

SUMMARY. Low-back pain is one of the most common causes of physical disability, most often originating from intervertebral disc degeneration. Lack of pinpointing the exact source of pain is the limiting factor in more efficient prevention and treatment. New findings, especially in the fields of genetics and mass spectrometry based protein analysis, shed a new light to the understanding of etiopathogenesis of disc degenerative disease. New imaging methods like chemical exchange saturation transfer (CEST)MRI or apparent diffusion coefficient (ADC)MRI can detect early degenerative changes. Advances have been made regarding elucidating the role of physical load, as well as the type of exercise that can have an impact on the development and treatment of patients with degenerative disc disease. Finally, a significant progress has been made in the surgical treatment encouraging of these patients, with an emphasis on minimally invasive techniques. Other surgical modalities have also shown improvement, like total disc replacement and mesenchymal stem cells treatments. These, and other novelties in the diagnosis and treatment of degenerative disc disease of lumbar spine are discussed in this article.

Križobolja je jedan od najvećih zdravstvenih problema današnjice, prema epidemiološkim podacima 60 do 85% pučanstva tijekom života doživi epizodu bolova u križima.¹ Prognoza liječenja akutne križobolje je povoljna, no recidivi su relativno česti te dio bolesnika razvije kroničnu bol u donjem dijelu leđa. Iako sveukupno mali postotak bolesnika s križoboljom razvije kroničnu bolest (5 – 10%), zbog visoke sveukupne prevalencije i incidencije križobolje kao takve oni predstav-

ljaju značajan zdravstveni i socijalni problem. Naime, tegobe u leđima su vodeći uzrok dugotrajne nesposob-

Adresa za dopisivanje:

Prof. dr. sc. Simeon Grazio, dr. med., <https://orcid.org/0000-0003-3407-0317>
Klinika za reumatologiju, fizikalnu medicinu i rehabilitaciju Medicinskog fakulteta u Zagrebu, Klinički bolnički centar Sestre milosrdnice,
Vinogradska 29, 10000 Zagreb, e-pošta: simeon.grazio@kbcsm.hr

Primljeno 24. srpnja 2020., prihvaćeno 15. listopada 2020.

nosti za rad i treći najčešći razlog ambulantnih posjeta.^{2,3} Također, usporedba 155 različitih bolesti i stanja ukazuje na to da su troškovi liječenja križobolje i vratobolje drugi po redu u smislu porasta troškova liječenja u razdoblju od 1996. do 2013. godine.⁴

Etiologija kronične križobolje raznolika je i kompleksna, no najvažniji somatski uzrok križobolje jesu degenerativne promjene u području kralježnice, i to prvenstveno intervertebralnog diska (IVD). Iako niz desetljeća postoji putativna veza degenerativnih promjena IVD-a u slabinskom dijelu kralježnice i boli u tom području, dokazi njihove čvršće uzročno-posljedične povezanosti nisu tako davni, a primarno se odnose na istraživanja o dokazima primjenom lokalnih infiltracija kao i sofisticiranih slikovnih metoda da su degenerativne promjene IVD-a, uz promjene signala pokrovnih ploča kralježaka, značajno povezane s prisutnošću križobolje.⁵ Napredak u dijagnostici degeneracije IVD-a je očit, ali terapijski pristupi su nažalost i dalje ograničeni. Glavni razlog neučinkovitosti terapije jest nemogućnost precizne identifikacije etiopatogeneze degenerativnih promjena kao uzroka glavnog simptoma – boli. Stoga u ovom radu iznosimo novije spoznaje o etiopatogenezi, slikovnim metodama te liječenju i rehabilitaciji bolesnika s degenerativnim promjenama IVD-a. Rad se temelji na simpoziju koji je, povodom obilježavanja Svjetskog dana kralježnice, održan 16. listopada 2019. u Preporodnoj dvorani Narodnog doma Hrvatske akademije znanosti i umjetnosti (HAZU), u organizaciji Hrvatskoga vertebralnog društva HLZ-a u suradnji s Klinikom za reumatologiju, fizikalnu medicinu i rehabilitaciju i Klinikom za neurokirurgiju KBC-a Sestre milosrdnice, te pod pokroviteljstvom Razreda za medicinske znanosti HAZU-a.

Etiopatogeneza degeneracije intervertebralnog diska

IVD je kompleksna anatomska struktura koja dobro podnosi kompresiju uzrokovanu težinom tijela te osigurava kretnje intervertebralnih segmenata, čime dakle ima potpornu ulogu i ulogu fleksibilnosti.⁶ Središnji dio IVD-a, *nucleus pulposus* (NP), koji je kod mlade zdrave osobe visoko hidriran i na deformaciju plastičan, dominantno je građen od kolagena tipa II, elastinskih vlakana i proteoglikana uklopljenih u viskozni matriks. Periferni dio IVD-a, *annulus fibrosus* (AF), organiziran je u slojevima, a sastoji se od mreže kolagenih vlakana tipa I koja osiguravaju stabilnost jezgre IVD-a, hijalinih hrskavičnih ploča te fibroblasta s produženim citoplazmatskim izdancima koji su mezenhimalnog podrijetla.⁷ Fibroblasti proizvode kolagen tipa II, hondroitin sulfat i proteoglikane te mogu biti izvor pluripotentnih matičnih stanica koje potom mogu diferencirati u adipocite, hondrocite, neurone, osteoblaste i endotelne stanice.

Degenerativne bolesti su najčešće bolesti povezane uz starenje i spadaju u raznolik skupinu stanja u kojima je dominantno obilježje „postupno smanjenje reaktivnosti“, a mogući uzroci i mehanizmi bolesti ne čine „zaokruženu etiopatogenetsku sliku“.^{8,9} Rastuće smanjenje reaktivnosti organa/funkcijskog sustava u degenerativnim bolestima slično je katabiotičkim učincima drugih kroničnih bolesti koje imaju jasnu etiopatogenezu (primjerice, tuberkuloza, infekcija HIV-om, itd.)⁹. Raščlanjivanjem obrazaca reagiranja na oscilatorne promjene endogenih fizioloških čimbenika u različitim stanjima utvrđena je pravilnost fiziološki korisnih (anabiotičkih), odnosno štetnih (katabiotičkih) učinaka. Za razliku od njih, u degenerativnim bolestima nisu još potpuno razjašnjeni mehanizmi održavanja prevage katabiotičkih nad anabiotičkim procesima. Poznato je da blaga odstupanja od referentnih vrijednosti pojedinih čimbenika (primjerice glikemije, temperature, osmolalnosti, itd.) povećavaju funkcionalno-dinamičku sposobnost organa/funkcijskog sustava⁹. Dakle, stanovita manja odstupanja, odnosno smanjenja ili povećanja pojedinog čimbenika, djeluju anabiotički, dok veća odstupanja istih fizioloških čimbenika imaju katabiotičke učinke (gubitak biofizičkih svojstava, kataboličku reakciju, fibrozu, manjak energije, smrt stanica). Ta nelinearna pojava fiziološkoga hormetičkog reagiranja opisana je „krivuljom zrcalnog J“ (engl. „*mirror J curve*“), a prema dostupnim podatcima čini se da ona vrijedi kao opće pravilo za većinu fizioloških čimbenika⁹. Učinci vanjskih štetnih poticaja (opterećenje, prenaprezanja, nokse itd.) superponiraju se na temeljno nelinearnu fiziologiju, a naglim prekoračenjem fiziološke norme nastaju neposredni negativni učinci. Ipak, neki primjeri u kliničkim i animalnim modelima upućuju na to da se pod stanovitim uvjetima može potaknuti prevaga anabiotičkih učinaka.¹⁰

Iako se ti procesi odvijaju istovremeno, starenje i degenerativne promjene IVD-a dva su različita pojma. Starenjem se smanjuje gustoća stanica, a njihov se sastav pomiče od notohordalnih prema hondrocitima sličnoj populaciji, koja je manje djelotvorna u sintezi matriksa NP.¹¹ Središnji dio IVD-a u tom se procesu transformira od gotovo prozirnoga gela prema čvršćem hrskavičnom tkivu, što utječe na diferencijaciju, metabolizam, proliferaciju i preživljenje stanica.¹⁰ Pritom razlikujemo replikativno starenje od stresom inducirana prijevremenog starenja koje je povezano s akumuliranim genomskim i mitohondrijskim oštećenjima te s opuštanjem proupalnih citokina i metaloproteinaza matriksa (engl. *matrix metalloproteinase* – MMP).¹² Dakle, za razliku od starenja kao takvoga, u patofiziologiji degenerativnih promjena IVD značajnu ulogu ima prisutnost ili odsutnost tzv. upalnog stare-

nja (engl. *inflammaging*). U IVD-u koji stari fiziološki se javljaju regulatorni proteini poput metaloproteinaznog inhibitora – 3 (TIMP-3), faktora komplementa H (engl. *complement factor H* – CFH) i faktora komplementa I (engl. *complement factor I* – CFI). Analize tkiva degenerativnog IVD-a pokazala su neravnotežu proupalnih i protuupalnih molekula, sniženje regulatornih proteina uz porast C reaktivnog proteina (CRP) S100, ukazujući upravo na upalno stanje. U akutnoj i subakutnoj fazi križbolje može biti povišena vrijednost CRP-a kao sistemskog markera upale, a neka istraživanja pokazala su i pozitivnu korelaciju razine visokoosjetljivog (engl. *high sensitive*) CRP-a s jačinom boli.^{13,14} Kao mogući regulatori akutnog oblika boli u križima identificirani su tumor-nekrotizirajući faktor alfa (TNF α), solubilni TNF1 receptor (sTNFR1) i interleukin-6 (IL-6). U nekim je istraživanjima pokazan porast ekspresije interleukina 8 (IL-8) u cerebrospinalnoj tekućini i tkivu IVD-a bolesnika s degeneracijom diska i kroničnom boli u donjem dijelu leđa, dok je blokiranje IL-8 u mišjem modelu degenerativno promijenjenog IVD-a reduciralo bol i biokemijske parametre povezane s degenerativnim promjenama¹⁵. Dakle, tijekom degeneracije intervertebralnog diska dolazi do upalnih procesa, uz pojačano lučenje proupalnih citokina, kao što su interleukini (IL)-1, IL-6, IL-8, IL-12, IL-17, čimbenik nekroze tumora – α (engl. *tumor necrosis factor – alpha* – TNF- α) te interferon – γ (engl. *interferon gamma* – IF- γ).¹⁶

Za održavanje homeostaze IVD-a važan je doprinos degradirajućih enzima koji reguliraju procesiranje matriksa¹⁶. Niz studija proučavao je degradaciju proteina matriksa detektiranjem i mjerenjem aktivnosti MMP1, MMP2, MMP3 i MMP9, tkivnih inhibitora metaloproteinaza 1 i 2 (engl. *tissue inhibitor of metalloproteinase* – TIMP1 i TIMP2), te dizintegrina (engl. *A Disintegrin And Metalloproteinases with Thrombospondin Motifs* – ADAMTS).^{17,18} Djelovanjem ovih enzima razgrađuje se stanični matriks, smanjuje se stvaranje kolagena tipa II, uz pojačano stvaranje kolagena tipa I koji je fibrilarne građe. Uz to, smanjuje se i sinteza agrekana koji je najvažniji proteoglikan zadužen za održavanje koloidno-osmotskog tlaka, pa u matriksu IVD-a nastupa njegovo smanjenje, odnosno dolazi do gubitka vode i narušavanja tlaka.¹⁰ Degenerativne promjene u AF uključuju promjene strukture u smislu delaminacije gredica i porasta radijalnih pukotina. Tako degradirani IVD gubi na visini, što remeti njegove funkcije, uključivo i promjene u prijenosu težine s posljedičnom mikronestabilnošću. U sljedećoj fazi nastupa njegova stabilizacija, koja se odvija u novonastalim nepovoljnim biomehaničkim okolnostima. Zadebljanje i oštećenje pokrovnih ploča kralježaka rezultira smanjenim dotokom hranjivih tvari, smanjenjem vitalnosti stanica, što doprinosi njegovoj daljnjoj dege-

neraciji.¹⁹ Uraštanjem krvnih žila i živaca te iritacijom i oštećenjem živčanih struktura nastupaju simptomi boli, trnjenja i/ili mišićne slabosti.¹⁷ Promjene koje nastupaju u procesu starenja i degeneracije IVD-a uglavnom su ireverzibilne zbog slabe sposobnosti obnavljanja ovih tkiva. Ipak, u posljednje vrijeme nagoviješta se određeni urođeni regeneracijski potencijal IVD-a, na što ukazuje prisutnost progenitornih stanica diska, ali njihova je uloga zasad nedovoljno razjašnjena.²⁰ Naime, nekoliko istraživanja je pokazalo da progenitori u IVD-u u *in vitro* uvjetima imaju svojstva mezenhimalnih stanica, no pritom *in vivo* nisu pronađeni odgovarajući specifični biljezi progenitorskih stanica. Nedavna istraživanja daju nadu u mogućnost pročišćavanja progenitorskih stanica, nakon detaljnih saznanja o obilježjima tih stanica kroz složenu ekspresijsku analizu kao što je sekvencioniranje RNK.²¹

Genski i proteinski biljezi degenerativnih promjena intervertebralnog diska

Populacijski temeljena i istraživanja na blizancima pokazala su da nasljedni čimbenici igraju vrlo važnu ulogu (čak $\frac{3}{4}$ sklonosti) u razvoju degeneracije IVD-a.²² Genetska i genomska istraživanja otežana su činjenicom da je intervertebralni prostor teško dostupan pa je tkivo diska teško prikupiti. Provedeno je svega nekoliko studija, a dosadašnja istraživanja ekspresijskog profila uglavnom su ograničena na životinjske modele ili su se temeljila na *in vitro* istraživanjima.²³

Više je gena kandidata koji bi mogli igrati ulogu u nastanku degeneracije IVD-a. Asocijacijskim studijama, odnosno istraživanjem polimorfizama pojedinačnih nukleotida (engl. *single nucleotide polymorphism*, SNP) otkriven je niz molekula koje bi mogle imati ulogu u razvoju degenerativnih promjena IVD-a. Među genima – kandidatima povezanim s degeneracijom IVD-a jesu npr. ACAN, gen koji kodira agrekan (nositelji kratkog alela imaju 1,54 puta viši rizik za degeneraciju IVD-a u odnosu na nositelje normalnog ili dugog alela), polimorfizam CILP (od engl. *cartilage intermediate layer protein*) (OR = 1,36, 95% CI: 1,18–1,55, P < 0,001), COL2A1 (Collagen type II, alpha 1) (varijanta rs2276454), GDF5 – polimorfizam rs143383 i rs143383, IL-1alfa (+889C/T) polimorfizam u bijelaca, rs1800587 u mladih djevojčica i s Modic promjenama, rs2856836, rs1304037, rs17561 i rs1800587 varijante IL1A gena s težinom degeneracije IVD-a i Modic promjenama), IL-6 (zamjena 15T/A u eksonu 5 s 4,4 puta višim rizikom, rs1800796 s 6,7 puta višim rizikom u djevojčica nositelja C alela u odnosu na nenositelje alela, rs1800797 (genotip CC) i rs1800795 (genotip CC) imaju povišeni i sniženi rizik za razvoj degeneracije IVD-a), THBS s (thrombospondin proteini) koji reguliraju razinu MMP-2 i MMP-9 (rs6422747 i

rs6422748) povezani s nastankom, ali ne i težinom degeneracije IVD-a, VDR (vitamin D receptor) (FokI mutacija i Apal polimorfizam su povezani s nižim rizikom). Neki noviji geni – kandidati na temelju istraživanja (*Genome-Wide Association Studies*) jesu PARK2 (metilacija) i CHST3.²⁴

Alternativno, pristup ekspresijskog profiliranja koji uključuje analizu aktivnosti pojedinih gena prikladan je za određivanje čitavih skupina gena, primjerice funkcionalnih putova uključenih u razvoj bolesti^{25,26}. Uz kodirajuće sljedove, čini se da i duge nekodirajuće RNA (lncRNA, prema engl. *long noncoding RNA*) veličine >200 nukleotida te mikroRNA (veličine <200 nukleotida) mogu na transkriptomskoj razini doprinosti degeneraciji diska.²⁷ Tako primjerice miRNA-143 potiče apoptozu stanica nukleusa pulposusa, a njena inhibicija ima zaštitni učinak.²⁸ Degeneracija IVD-a je povezana sa sniženim izražajem miRNA-21, a njen egzozomski prijenos u stanicama nukleusa pulposusa aktivira PI3K/Akt put, koči apoptozu i usporava degeneraciju diska.²⁹ Budući uspjeh genetskih ispitivanja bolesti IVD-a ovisit će o točnoj i pouzdanoj dijagnostici, istraživanjima i velikim replikacijskim studijama te proučavanju učinka okolišnih čimbenika. Međutim, kako se različiti uzroci ove bolesti jednako prezentiraju, postoji velika potreba za identifikacijom proteinskih biljega koji bi osigurali bolje razumijevanje patogeneze degenerativne bolesti IVD-a i doveli do kvalitetnijih dijagnostičkih i terapijskih rješenja.

Aminokiselinski sljedovi proteina povezani su s genima koji ih kodiraju te predstavljaju vezu između genetike i fiziologije stanice. Stoga je uz promjene na genskoj razini u razumijevanju fizioloških i patofizioloških promjena organizma osobito važna identifikacija i kvantifikacija proteina. Ključna tehnika u sveobuhvatnoj proteomskoj analizi jest masena spektrometrija, koja je gotovo u potpunosti istisnula iz upotrebe klasično kemijsko ili enzimsko sekvenciranje pojedinačnih proteina.³⁰ Iz male količine uzorka ova tehnologija omogućuje pouzdanu identifikaciju i kvantifikaciju proteina, što je osobito značajno za analizu IVD-a kod kojega je uzorak često vrlo teško dostupan.³¹

Novi pristup dijagnoze bolesti IVD-a često se temelji upravo na proteomskim analizama koje mogu biti važne za razvoj alternativnih terapijskih pristupa kojima bi se spriječila degeneracija IVD-a. Tako su primjerice Babu i suradnici napravili proteinsku mapu degeneriranog diska, uz praćenje specifičnih kvantitativnih promjena, pri čemu su odvojeno analizirani proteini AF i NP. Iz AF je izolirano 759, a iz NP 692 proteina. Među identificiranim proteinima, čak 73 u AF i 57 u NP bilo je različito izraženo u tkivu degeneriranog diska u odnosu na zdravi disk. Iz dobivenih rezultata moguće je razlučiti signalne putove uključene u patofiziološki mehanizam degenerativne promjene diska.³²

U degenerativno promijenjenom AF pokazana je prekomjerna ekspresija kolagena tipa IV u, što može biti uključeno u mehanizam degeneracije IVD-a. U istraživanju Rajasekarana i sur. napravljena je analiza IVD-a primjenom metode masene spektrometrije u tri eksperimentalne skupine.³⁵ Uspoređeni su pacijenti kojima je dijagnosticirana klinička smrt u dobi između 20 i 40 godina (IVD bez vidljivih promjena), pacijenti u kojih se pratio utjecaj starenja (klinička smrt u dobi između 50 i 70 godina) i pacijenti koji su operirani zbog degenerativne promjene IVD-a.³³ Identificirano je više od 400 proteina u svakoj navedenoj grupi, od čega su 84 proteina bila zajednička za sve grupe, a uglavnom su bili funkcionalno uključeni u strukturne i metaboličke procese reflektirajući njihovu ulogu u održavanju homeostaze IVD-a. U pacijenata sa zdravim IVD-om identificirani su proteini matriksa, fiziološki metabolički putevi, uz nedostatak upalnih markera. U grupi starenja IVD-a pojavljuju se prvi biljezi upale kao što su imunoglobulini i komponente komplementa, koje su „uravnotežene“ regulatornim proteinima, dok je u grupi degenerativnih promjena IVD-a nađen porast izražaja proteina uključenih u aktivaciju komponenti komplementa, katabolizam, apoptozu, oksidativni stres, obrambeni odgovor na bakterije i gljivice, ukazujući na to da je upalna podloga kod starenja IVD-a važan patološki mehanizam degenerativnih promjena.

Proteomskom analizom cerebrospinalnog likvora u osoba koje imaju bolove zbog degenerativnih promjena IVD-a i u onih bez takvoga bolnog podražaja identificirano je 88 proteina, od kojih je njih 27 bilo različito izraženo u ovim dvjema skupinama³⁴. Među proteinima koji su bili povezani uz upalnu i bolnu degeneraciju IVD-a ističe se cistatin C, biljeg upale koji je povezan i uz praćenje funkcija bubrega.³⁵ S druge strane, hemopeksin, protein čiji izražaj raste nakon ozljede perifernih živaca, ističe se među razlikovnim proteinima između degeneracije IVD-a s kroničnom boli u leđima i s oštećenjem živca.³⁶ Također, u cilju identifikacije promjena u proteinskoj ekspresiji u pacijenata s hernijom IVD-a rađena su proteomska istraživanja u zdravih dobrovoljaca i u pacijenata s kliničkom slikom lumboishijalgije te je u potonjih uočen porast ekspresije apolipoproteina L1 i dvaju albuminskih prekursora, uz sniženje apolipoproteina M, teranektina i imunoglobulinskoga lakog lanca koji mogu eventualno poslužiti upravo kao biljezi hernije IVD-a.³⁷

Dakle, temeljnim istraživanjima dosad je utvrđen niz promjena na biokemijskom i staničnom nivou, a posebno su zanimljivi razlikovni proteini specifični za upalno starenje IVD-a i posljedičnu diskogenu bol. Takvim istraživanjima otkriven je niz zanimljivih kandidata, no pravi izazov izdvajanja onih koji bi mogli poslužiti kao valjani biljezi u kliničkoj praksi i/ili kao novi terapijski targeti tek je pred nama.

Mogućnosti suvremenih slikovnih metoda u prikazu degenerativnih promjena intervertebralnog diska

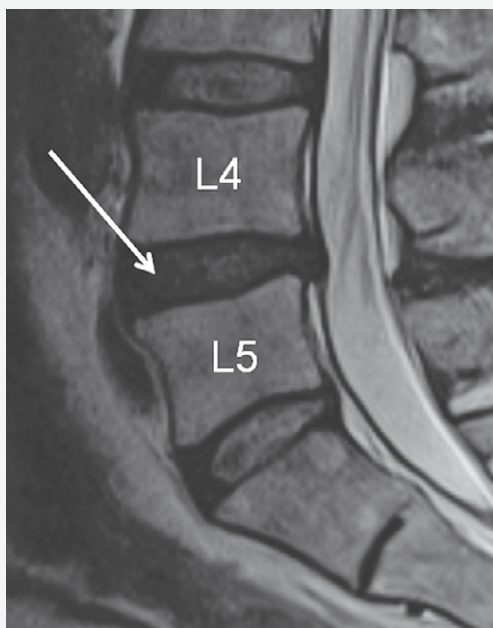
Svjedoci smo značajnog napretka u oslikavanju kralježnice koji je doveo do poboljšanja razumijevanja anatomije i fiziologije IVD-a. Napredne tehnike oslikavanja rasvjetljavaju temeljne spoznaje uloge IVD-a i omogućuju uvid u specifične kemijske, fiziološke i mehaničke promjene diska koje se javljaju s njegovom degeneracijom. Neke od naprednih tehnika oslikavanja već se koriste u kliničkoj evaluaciji degeneracije IVD-a, ali i u intervencijskim procedurama kod liječenja problema IVD-a. Oslikavanje magnetskom rezo-

nancijom (MR) široko je korištena dijagnostička metoda koja omogućava otkrivanje bolesti IVD-a, ali i pouzdano stupnjevanje degeneracije koristeći brojne prednosti metode, a to su: izostanak ionizirajućeg zračenja pri pregledu, mogućnost multiplanarnog prikaza, odlična prostorna i kontrastna rezolucija u prikazu mekotkivnih struktura te precizna lokalizacija promjena u disku³⁸. Upotreba T1 i T2 sekvenci snimanja u različitim ravninama tijela predstavljaju dijagnostički standard, a *Modic* promjene na temelju MR-a značajno su povezane s degeneracijom IVD-a i prisutnošću križobolje.³⁹

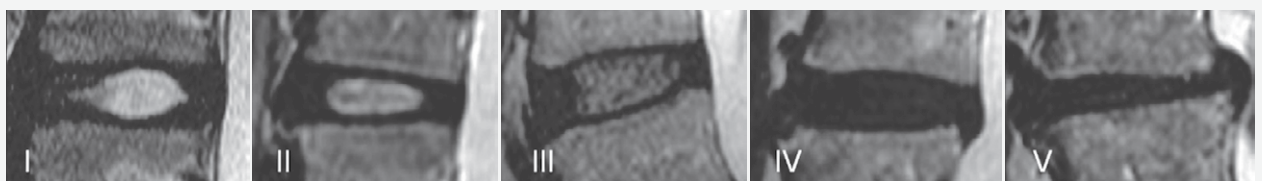
Znak degeneracije IVD-a je gubitak signala IVD-a na slikama T2 sekvence snimanja te posljedično suženje širine pripadajućega intervertebralnog prostora (slika 1.). Najpoznatija klasifikacija stupnjevanja degeneracije IVD-a kod standardnog MR snimanja jest ona Pfirrmanna i suradnika⁴⁰. Kod nje se koristi morfološki prikaz diska na slikama MR-a (T2 – sagitalni presjeci), na temelju strukture (homogenosti i izgleda na sivoj skali), mogućnosti razlučivanja nukleusa puplozusa i anulusa fibrozusa, intenziteta signala te širine intervertebralnog prostora (slika 2.).⁴⁰

No, danas se zna da rane degenerativne promjene mogu postojati i prije takvih promjena, a one se ne mogu analizirati na standardnim MR sekvencama. Nedostatak današnjih standardnih MR protokola jest ograničenje u razlikovanju granice između NP i AF, ali i nemogućnost vizualizacije biomehanički važnih struktura diska. Naime, smatra se da je gubitak fibrilarne orijentacije unutarnjeg dijela anulusa jedan od najranijih znakova degeneracije diska.³⁸

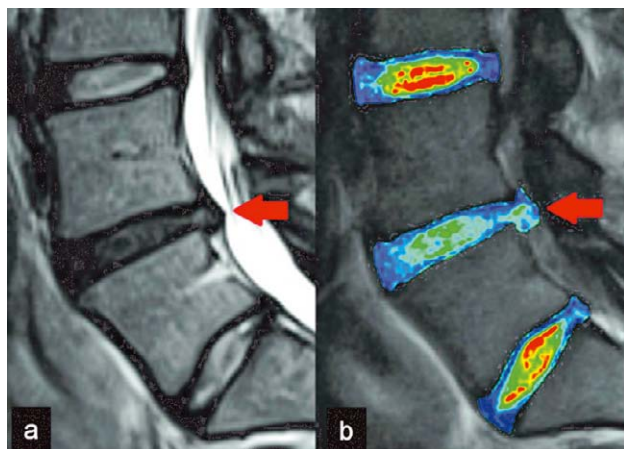
Novija metoda je biokemijsko oslikavanje diska MR tehnikom T2 mapiranja, što omogućava kvantitativno mjerenje strukturalnih promjena u disku, jer je visoko osjetljiva na promjene u sadržaju vode i kolagena. Kvantificirajući količinu vode i kolagena u IVD-u može se klasificirati degenerativna promjena IVD-a, a kvantifikacija se može izražavati brojčano ili u boji, pri čemu boja na slici korelira s vrijednostima indeksa signala na skali boja (slika 3. i slika 4.). Novi klasifikacijski sustav degenerativne bolesti diska temeljen na T2-mapiranju i njegova klinička primjena ohrabruje u identificiranju degenerativnih promjena ranije nego



SLIKA 1. MR SLIKA LUMBALNE KRALJEŽNICE U SAGITALNOJ RAVNINI I T2 MJERENOM VREMENU POKAZUJE DEGENERACIJU INTERVERTEBRALNOG DISKA (STRJELICA) U SMISLU INHOMOGENOG SIGNALA DISKA KOJI JE NIŽEG INTENZITETA, UZ GUBITAK GRANICE IZMEĐU NUKLEUSA PULPOZUSA I ANULUSA FIBROZUSA.
FIGURE 1. MRI OF LUMBAL SPINE IN SAGITTAL PLANE AND T2-WEIGHTED TIME SHOWS INTERVERTEBRAL DISC DEGENERATION (ARROW) IN TERMS OF INHOMOGENOUS SIGNAL OF LOW INTENSITY, AND LOSS OF DISTINCTION BETWEEN NUCLEUS PULPOSUS AND ANNULUS FIBROSUS.



SLIKA 2. MR SLIKA INTERVERTEBRALNOG DISKA POKAZUJE NJEGOV IZGLED U RAZLIČITIM STUPNJEVIMA DEGENERACIJE (PREMA PFIRRMANNU I SUR.).
FIGURE 2. MRI OF INTERVERTEBRAL DISC SHOWING ITS APPEARANCE IN DIFFERENT GRADES OF THE DEGENERATION (ACCORDING TO PFIRRMANN ET AL.)



SLIKA 3. A) MR SLIKA LUMBALNE KRALJEŽNICE U SAGITALNOJ RAVNINI I T2 MJERENOM VREMENU POKAZUJE DEGENERATIVNO PROMIENJENI INTERVERTEBRALNI DISK (STRJELICA). B) MR SLIKA LUMBALNE KRALJEŽNICE U SAGITALNOJ RAVNINI I TEHNICI T2 MAPIRANJA POKAZUJE DEGENERATIVNO PROMIENJENI INTERVERTEBRALNI DISK (STRJELICA) S PROMIENJENIM T2 INDEKSIMA U ODNOSU NA DVA SUSJEDNA DISKA.

FIGURE 3. A) MRI OF LUMBAR SPINE IN SAGITTAL PLANE AND T2-WEIGHTED TIME SHOWING DEGENERATIVE CHANGES OF INTERVERTEBRAL DISC (ARROW). B) MRI OF LUMBAR SPINE IN SAGITTAL PLANE AND T2 MAPPING TECHNIQUE SHOWING DEGENERATIVE CHANGES OF INTERVERTEBRAL DISC (ARROW) WITH CHANGES OF T2 INDICES IN COMPARISON TO TWO NEIGHBOURING DISCS.

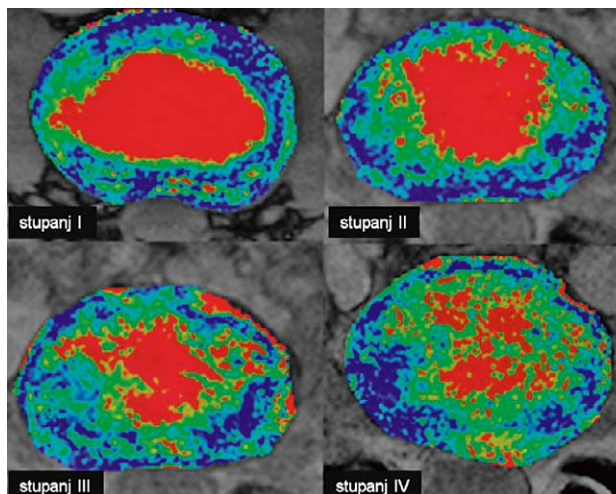
drugim metodama. Nedostatak metode je u potrebi postizavanja dovoljno visoke rezolucije slike, a za što je neophodno nešto duže trajanje pregleda koji je ograničen na MR uređaje visoke jakosti magnetskog polja.^{41,42}

Među napredne tehnike oslikavanja IVD-a spada i difuzijsko oslikavanje s mjerenjem difuzijskog koeficijenta (engl. *Apparent Diffusion Coefficient* – ADC), koje je temeljeno na mjerenju gubitka difuzije molekula vode u degenerativno promijenjenom IVD-u. MR studije s upotrebom metaboličkog “tracera” te T1rho tehnika snimanja koja prikazuje promjene u sadržaju molekula proteoglikana i molekula vode, osim što zahtijevaju uređaje visoke jakosti magnetskog polja, još nemaju čvrstu potvrdu za široku kliničku primjenu.^{38,43,44}

Utjecaj fizičkog opterećenja i medicinskih vježbi na degenerativne promjene intervertebralnog diska

Primarna funkcija IVD-a jest stabilnost i mobilnost kralježnice. U degenerativno promijenjenom IVD-u, kad se hidrostatski tlak u NP-u smanji prilikom opterećenja dolazi do smičnog opterećenja koje kaskadom promjena remodelira NP prema fibroznom tkivu, što rezultira gubitkom sposobnosti IVD-a stabilizacije vertebralnoga dinamičkog segmenta.⁴⁵

Iako nema pouzdanog kliničkog testa kojim bi se mogla precizno odrediti lokacija i narav oštećenja



SLIKA 4. MR SLIKA IVD-A U TRANSVERZALNOJ RAVNINI I TEHNICI T2 MAPIRANJA POKAZUJE STUPNJEVE DEGENERACIJE IVD-A U SMISLU PROMJENE SADRŽAJA VODE U NUKLEUSU PUPLOZUSU (PROMJENA KOLIČINE CRVENE BOJE U PODRUČJU DISKA).

FIGURE 4. MRI IN TRANSVERSAL PLANE AND T2 MAPPING TECHNIQUE SHOWING GRADES OF DEGENERATION IN TERMS OF CHANGED CONTENT OF WATER IN NUCLEUS PULPOSUS (CHANGES IN AMOUNTS OF RED COLOR IN DISC AREA).

IVD-a u pojedinog pacijenta temeljem rezultata više istraživanja, postoje saznanja o povezanosti patoloških promjena IVD-a i simptoma. Ako je mjesto boli stražnja strana AF-a (radijalna fisura) simptomima se pojačavaju kod fleksije kralježnice, a bol je izražena zbog istezanja stražnjeg dijela AF-a u potpunoj fleksiji i u aksijalnoj rotaciji. U slučaju da postoje mikrofrakture plohe dotičnog trupa kralješka (*Modic* I, II, III) tada se bol pojačava na opterećenje i vježbu.⁴⁶ U individualno osmišljenim rehabilitacijskim protokolima trebalo bi uzeti u obzir navedene različite obrasce boli. Primjerice, u slučaju radijalne fisure AF-a preporučuje se kontrolirana mobilizacija u smjeru pokreta koji smanjuje bol, a kad se stvori ožiljak na AF-u, tad se prelazi na lagano istezanje u smjeru bolnog pokreta s ciljem remodeliranja fibroznog tkiva ožiljka.⁴⁶

Zanimljive su promjene IVD-a koje se događaju kod smanjenog opterećenja, kao što je bestežinsko stanje. U astronauta tijekom boravka u bestežinskom stanju dolazi do pojačanog nakupljanja vode u IVD-u te je po povratku na Zemlju nužno izbjegavati aktivnosti koje uključuju fleksiju kralježnice, te se provode vježbe postupnoga aksijalnog opterećenja s ciljem smanjenja hiperhidracije IVD-a.⁴⁷ Osim toga, produžen boravak astronauta u mikrogravitacijskome polju dovodi do disfunkcija vertebralnog dinamičkog segmenta, često se javlja bol (43% astronauta navodi da imaju križobolju) i ukočenost te smanjena fiziološka lumbalna lordoza.^{48,49} Također, u astronauta je nađeno da imaju 2,8 puta veću učestalost spondilolisteze u odnosu na kontrolnu grupu.^{48,49} U animalnom modelu biomehanička svojstva mišjih IVD-ova u mikrogravitaciji se značaj-

no mijenjaju u lumbalnom, ali ne u repnom dijelu kralježnice.⁵⁰ Pri hipergravitacijama (s dodatnim G silama) u avijaciji nađeno je ubrzavanje degeneracija IVD-a vratne kralježnice u pilota.⁵¹ U animalnom modelu produžene hipergravitacije u IVD-u *de novo* se inducira izražaj metaloproteinaza MMP-1 i MMP-3 te njihova inhibitora TIMP-1, a istodobno je povećana prevalencija apoptoze stanica.⁵²

Nadalje, pojedine profesije povezane s teškim fizičkim radom ili sedentarnim načinom života imaju povišeni rizik za razvoj degenerativnih promjena IVD-a, no ako se te osobe bave bilo kojom fizičkom aktivnosti srednjeg intenziteta, takve degenerativne promjene su manje izražene.⁴⁵ Brojne studije na eksperimentalnim životinjama i na ljudima preporučuju neke tipove opterećenja koji su bolji i „zdraviji“ za IVD. Fizičko vježbanje u štakorskom modelu potiče regeneraciju IVD-a, a pozitivni učinak ovisi o „anatomskoj lokalizaciji i tkivnim karakteristikama u primijenjenim pokusnim uvjetima“.⁵³ Cochrane raščlamba 32 studije s 2628 bolesnika utvrdila je da su kontrolirane motoričke vježbe „vjerojatno učinkovitije“ u odnosu na druge postupke liječenja boli u donjem dijelu leđa.⁵⁴ Metaanaliza 53 studije s 4717 bolesnika upućuje na „jaki dokaz da su stabilizacijske vježbe dugoročno učinkovitije od bilo kojeg drugog oblika vježbi“.⁵⁵ U preglednom radu Belavy i sur. načelno se preporučuje dinamičko opterećenje, dok se statičko opterećenje, imobilizacija i vježbe velikih opterećenja smatraju štetnima za IVD, odnosno povisuju rizik za razvoj ili pogoršanje degenerativnih promjena IVD-a. Što se tiče smjera opterećenja, u istom se preglednom radu preporučuje opterećenje silama tlaka (aksijalnim silama) za koje je IVD prilagođen, dok su vježbe povećanog opsega pokreta, vježbe koje zahtijevaju torziju pojedinih segmenata kralježnice i fleksija s kompresijom one koje treba izbjegavati. Osim toga, preferira se opterećenje niske frekvencije i brzine, a brze vježbe, vježbe s velikim opterećenjima i nagla opterećenja su ono što treba izbjegavati.⁴⁵ Što se tiče trajanja vježbi, obrazac *vježba – odmor – vježba* više se preporučuje od vježbanja u jednom ciklusu bez odmora, jer je poznato da takav način vježbanja omogućuje bolju hidraciju i prehranu IVD-a.^{45,56}

Opterećenje od 0,2–0,8 mPa generira intradiskalni tlak od 0,3–1,2 mPa i smatra se da je to optimalno opterećenje za IVD. Dakle, tijekom mirnog stajanja, hodanja i laganog trčanja razvijaju se sile unutar navedenoga fiziološkog raspona, dok na primjer pretklon prema naprijed, nošenje tereta od 20 kg i više te neke sjedeće pozicije, kao i eksplozivne vježbe i vježbe velikih opterećenja povećavaju tlak u IVD-u preko dozvoljenih granica.

Kad govorimo o sportskim aktivnostima, napose u elitnih sportaša u nekim su sportovima češće ozljede

torakalnog i lumbalnog IVD-a. Glavni razlog promjena, odnosno oštećenja IVD-a kod dugotrajnog i intenzivnog vježbanja, primjerice kod veslanja, podizanja utega i gimnastike su repetitivna opterećenja, dok su u jahanju i odbojci to nepredviđene repetitivne sile jakih udaraca. Iako se ranije smatralo da u profesionalnih plivača ima manje degenerativnih promjena IVD-a, novija studija Hangai i sur. pokazala je višu stopu degeneracije IVD-a u tih sportaša ako se usporede s profesionalnim košarkašima, nogometašima i trkačima.⁵⁷ U studiji Kaneoka i sur. također je pokazana viša stopa degeneracije IVD-a u elitnih plivača u usporedbi s rekreacijskim plivačima.⁵⁸

Postavlja se pitanje je li realno očekivati da se vježbom može „osnažiti“ degenerativno promijenjen IVD. Istraživanje Gawrija i sur. provedeno na eksperimentalnom animalnom modelu ukazuje na važnost niskofrekventnoga dinamičkog opterećenja IVD-a. Glavni rezultat takve regeneracije IVD-a može biti posredovan restauracijom proteoglikana NP i sinteze kolagena tipa II, čime se obnavljaju hidracija ekstracelularnog matriksa i vlačna svojstva kolagena. Time se ostvaruje obnavljanje homeostaze tkiva IVD-a kod početnih, odnosno blagih degenerativnih promjena.⁵⁹ No, u slučajevima uznapredovalih degenerativnih promjena IVD-a, kad su strukturne i biomehaničke deterioracije ireverzibilne, ne možemo očekivati regeneraciju IVD-a vježbanjem. U tim slučajevima opterećenje treba prilagoditi težini degenerativnih promjena, implementacijom „zdravog“ vježbanja u aktivnosti svakodnevnoga života.⁵⁹

Općenito, što se tiče pojedinih metoda vježbanja, za niti jednu od njih ne može se reći da je superiornija u odnosu na ostale, već se vježbanje mora individualno prilagoditi. Vježbanje za osobe s kroničnom križoboljom uzrokovanom degenerativnim promjenama uključuju, iako nisu ograničene na to: hodanje, aerobne vježbe, vježbe istezanja, pilates, jogu, Tai Chi, Alexander tehniku, vježbe usmjerene na izbjegavanje pokreta koji pojačavaju simptome, vježbe snaženja mišića stabilizatora trupa, funkcionalnu restauraciju pokreta s postupnim povećanjem otpora, a sve inkorporirano u multidisciplinarni pristup i interdisciplinarnu rehabilitacijske algoritme.^{60,61,62}

Dakle, prema načelima odnosa nelinearnog zrcalnog-J odnosa anabiotičkih i katabiotičkih procesa navedeni rezultati su predvidljivi i u skladu s hormetičkim učincima dijela opterećenja tijekom vježbi (blaga odstupanja).⁶³ Treba imati na umu da postignuti i kvantificirani ishodi u velikoj mjeri ovise o ulaznim, teško kontroliranim uvjetima u kompleksnome modelu (homogenost opterećenja i skupina, varijabilnost provođenja ispitivanja, itd.), ali su unatoč toj varijabilnosti nađeni povoljni učinci u određenim skupinama bolesnika.

Minimalno invazivne intradiskalne intervencije

Metode anuloplastike

Glavni simptom degenerativno promijenjenog IVD-a jest bol. Koncept diskogene boli prvi put je uveden 1947. godine, a Crock je 1970. prvi proučavao njegov mehanizam te uveo termin *internal disc disruption* (IDD) za fisure ili rascjep AF-a, što rezultira kroničnom križoboljom koja se može isprovocirati i reproducirati diskografijom.⁶⁴ Otkriće sinuvertebralnih živaca u stražnjem dijelu AF-a kao izvorišta diskogene boli temelj je razvoja metoda anuloplastike, čiji je glavna svrha primjene lokalno suzbijanje boli. Anuloplastika je termalna intervencija u kojoj se toplina dovodi do stražnjeg dijela anulusa i time koaguliraju završetci sinuvertebralnih živaca i denervira IVD. Danas je dostupno nekoliko metoda anuloplastike, a u široj kliničkoj upotrebi su dvije metode, koje su stoga i najbolje istražene: intradiskalna elektrotermalna terapija (IDET) i biakuplastika.

Primjenom IDET-a perkutano se, putem igle, plasira žica na spoj nukleusa i stražnjeg anulusa IVD-a i zagrije na oko 90°C u području dorzalnog dijela AF-a, što tehnički može biti vrlo zahtjevno. Metoda je uvedena u kliničku praksu krajem devedesetih godina prošlog stoljeća i od tada je objavljen velik broj opservacijskih i prospektivnih studija s vrlo različitim rezultatima. Objavljene su samo dvije randomizirane kontrolirane studije. U prvoj studiji u kojoj je bilo evaluiran učinak metode na ukupno 64 bolesnika s diskografski potvrđenom diskogenom križoboljom nađeno je smanjenje intenziteta križobolje za više od 50% u 40% bolesnika.⁶⁵ Druga studija je pokazala negativan rezultat i nije potvrdila rezultate prve studije. Autori su ustvrdili da IDET nije bolji od placeba u liječenju diskogene križobolje.⁶⁶ Zbog navedenoga, ali i određenih komplikacija, IDET se u kliničkoj praksi vrlo rijetko koristi i ustupio je mjesto biakuplastici. Biakuplastika se temelji na radiofrekventnoj neuroablaciji stražnjeg dijela AF-a, a radi se primjenom dviju vodom hlađenih elektroda. U stražnjem dijelu AF-a postiže se nešto niža temperatura nego kod IDET-a, te iznosi 65–70°C, a nisu zabilježene komplikacije povezane sa samom procedurom. Randomizirana kontrolirana studija na 59 bolesnika s kroničnom diskogenom križoboljom biakuplastike pokazala je da je u razdoblju praćenja do 6 mjeseci metoda u odnosu na „sham“ grupu pokazala značajan učinak u smislu smanjenja intenziteta boli ($P=0.006$), ali i fizičke funkcije ($P=0.029$) i stupnja nesposobnosti ($P=0.037$).⁶⁹ U praćenju do 12 mjeseci nađeno je značajno poboljšanje glede fizičke funkcije i boli, dok je u 20 bolesnika koji su bili u „sham“ grupi provedeno liječenje biakuplastikom i praćeni su kroz 6 mjeseci, a rezultati su također bili pozitivni i nisu bili statistički različiti od onih u originalno liječenih tom

metodom.⁶⁸ U recentnijem radu kod bolesnika s kroničnom diskogenom križoboljom, koji su bili praćeni do 12 mjeseci, primijenjena je biakuplastika plus 6 mjeseci konzervativnog liječenja ili samo konzervativno liječenje, a potonja grupa je mogla biti podvrgnuta liječenju biakuplastikom sa 6 mjeseci konzervativnog liječenja i praćenja.⁶⁹ Rezultati za prvu grupu pokazali su statistički značajno smanjenje u intenzitetu boli (smanjenje od 2,2 na VAS ljestvici 0–10) u složenim funkcionalnim parametrima i kvaliteti života, s tim da su slični rezultati postignuti i u „cross-over“ grupi ispitanika.⁷⁰ Prema podacima iz kliničkih studija biakuplastika je metoda koja može biti učinkovita u liječenju diskogene križobolje, bez zabilježenih komplikacija, ali je u tom smislu potrebno još kvalitetnih studija.

Metode nukleoplastike

Metode nukleoplastike su intradiskalne intervencije namijenjene liječenju radikularnih bolova uzrokovanih protruzijom IVD-a, a temelje se na načelu redukcije tkiva NP-a, što smanjuje intradiskalni tlak te posljedično i protruziju. Indikacije za ovu metodu liječenja su dorzalne hernijacije IVD-a unutar AF-a ili ispod stražnjega uzdužnog ligamenta (engl. *contained disc protrusion*). U ove metode spadaju: koblacija, perkutana laserska dekompresija diska (PLDD), intradiskalna injekcija geliranoga etilnog alkohola (*Discogel*), intradiskalna aplikacija ozona i druge. Biomehanički učinak različitih tehnika nukleoplastike na IVD je sličan, bez obzira na fizikalno ili kemijsko sredstvo koje se primjenjuje (električna energija, toplinska energija, etilni alkohol, ozon). PLDD je metoda u kojoj koristimo diodni laser jačine 1000 J, snage 12 W i valne duljine 980 nm. Konačni rezultat je dekompresijski učinak – centralna vaporizacija nukleusa pulpozusa te denaturacija proteina uslijed porasta temperature, što za posljedicu ima smanjenje intradiskalnog tlaka.⁷¹

Za liječenje križobolje s izvorištem u degenerativnim promjenama IVD-a koristi se intradiskalna injekcija nekih nebioloških tvari. Takva vrsta terapije se naziva proloterapija, a cilj je smanjenje boli i poboljšanje cijeljenja tkiva. Tvari koje se koriste u proloterapiji načelno se mogu podijeliti na osmotske agense, iritante i kemotaktične agense. U proloterapiji se najčešće koristi deskstroza, jer se pokazala kao idealan proliferant, topljiv u vodi i može se sigurno aplicirati na više mjesta.⁷¹ U studijama starijeg datuma rezultati ukazuju na pozitivan učinak primjene hipertonične deskstroze u liječenju diskogene boli, ali se radi o studijama niske razine kvalitete.^{72,73} Osim toga, ocjenu učinka dodatno otežava činjenica da u nekima od njih nije bila injicirana samo hipertonična deskstroza, već njezina mješavina s glukozaminom/kondroitinom i dimetil-sulfoksidom.⁷²

Metilensko modriilo je neuroilitički agens, direktni inhibitor dušičnog oksida, a ovaj je pak važan u upal-

nom procesu koji je s patofiziološkog stanovišta prisutan kod diskogene boli. Prve studije o intradiskalnoj injekciji metilenskog modrila u liječenju diskogene križobolje objavljene su sredinom prvog desetljeća 21. stoljeća. U prospektivnoj studiji Peng i sur. su pokazali vrlo dobre rezultate primjenom te metode, što su ponovili i u kasnijoj randomiziranoj kontroliranoj studiji.^{74,75} Nažalost, drugi autori nisu uspjeli replicirati tako dobre rezultate.⁷⁶ Recentna metaanaliza pet studija pokazala je učinkovitost te metode u smanjenju boli i poboljšanju funkcionalne sposobnosti na razini značajnosti $p < 0,05$, ali su autori zaključili da je za ocjenu kliničke dobrobiti potrebno provesti detaljnija istraživanja na većim uzrocima ispitanika.⁷⁷ Stoga, premda obećavajuća, metoda intradiskalnih injekcija metilenskim modrilom još nije ušla u širu u kliničku praksu.

Zaključno, neke od navedenih minimalno invazivnih intradiskalnih intervencija pomažu u smanjenju diskogene boli, ali su potrebni značajniji dokazi kako bismo preporučili širu primjenu tih metoda liječenja.⁷⁸

Uloga i mjesto regenerativne medicine u degenerativnim promjenama intervertebralnog diska

Kad govorimo o regenerativnoj medicini kod diskogene boli najčešće mislimo na ortobiologike, biološke tvari koje imaju pozitivan učinak u smislu poboljšanja procesa regeneracije i reparacije tkiva, moduliranja upalnih procesa, pojačanog lučenja čimbenika rasta i privlačenja mezenhimalnih matičnih stanica (engl. *mesenchymial stem cells* – MSC), što stvara uvjete za poboljšano cijeljenje i smanjenje boli.⁷⁹ U grupu regenerativnih metoda prvenstveno spadaju plazma bogata trombocitima (engl. *platelet-rich plasma* – PRP) i MSC.⁸⁰

PRP je autolni koncentrat trombocita, koji se dobiva centrifugiranjem pune krvi. *In vitro* studije su pokazale da se uz PRP smanjuje koncentracija nekih citokina kao što su transformirajući čimbenik rasta – β (engl. *transforming growth factor – beta* – TGF- β), inzulinu sličan čimbenik rasta – 1 (engl. *Insulin-like growth factor – 1* – IGF-1), čimbenik rasta i diferencijacije 5 i 6 (engl. *Growth differentiation factor* – GDF), osteogeni protein – 1 (engl. *Osteogenic protein – 1* – OP-1), kao i neki važni proupalni citokini, kao što su interleukini (IL-6 i IL-8). Navedeni čimbenici rasta trebali bi teorijski pomoći u suzbijanju upalne reakcije te potaknuti preostale stanice NP-a na umnožavanje i stvaranje staničnog matriksa.⁸¹ Među studijama koje su istraživale učinak PRP-a na diskogenu bol nekoliko njih ima stupanj dokaza IV (u jednoj u kombinaciji sa stromalnom vaskularnom frakcijom), dok je samo jedna stupnja dokaza I.^{82–86} U potonjoj dvostruko slijepoj randomiziranoj studiji (47 ispitanika, od kojih je 29 dobivalo PRP), Tuakli-Wosornu i sur. su našli da je

intradiskalno primijenjena PRP u odnosu na kontrast (*Omnipaque 180*) pokazala značajno poboljšanje glede boli i funkcije 8 tjedana nakon primjene, a rezultati za PRP su bili održani i nakon jedne godine, ali nisu predstavljeni dugoročni rezultati te studije usporedbe s kontrastom kao komparatorom.⁸⁶ Kad ne govorimo o boli i funkciji, već o regenerativnom potencijalu PRP, s obzirom na mali broj vitalnih stanica NP-a u degenerativno promijenjenom IVD-u te na kratki poluživot čimbenika rasta, učinak intradiskalne aplikacije samo PRP-a ne može imati bitnije pozitivne učinke, odnosno rezultati nisu zadovoljavajući.

MSC imaju sposobnost proliferacije i diferencijacije, što može biti od koristi s ciljem regeneracije tkiva, prvenstveno nakon ozljede, ali potencijalno i kod oštećenja uzrokovanih bolestima.⁸⁷ Rezultati *in vitro* studija pokazali su da te stanice mogu dovesti do ekspresije čimbenika rasta, kao što su TGF- β i vaskularni endotelijski čimbenici rasta (engl. *vascular endothelial growth factor* – VEGF), za koje je poznato da igraju važnu ulogu kao poticatelji regeneracije tkiva. Osim toga, smanjuju proliferaciju upalnih T-limfocita i inhibiraju sazrijevanje monocita pa djeluju imunomodulatorno i protuupalno.⁸⁷ Matične stanice karakteristično imaju markere CD73, CD90 i CD105 molekule, dok im nedostaju markeri kao što su CD45, CD34, CD14, CD19 i HLA-DR.⁸⁸ U regenerativnoj medicini MSC se najčešće dobivaju aspiratom iz koštane srži ili tehnikom prijenosa masnog tkiva, a svaka od te dvije tehnike ima neke prednosti.^{89,90} U studijama na životinjama koristile su se i matične stanice iz mišićnog tkiva i sinovije, a kod potonjih se pokazalo da imaju najveći potencijal regeneracije. MSC su u pojedinim studijama implantirane u IVD s ciljem zaustavljanja procesa degeneracije te su zasad pokazale obećavajuće rezultate. Intradiskalno su tako najčešće aplicirane pluripotentne MSC, alogene ili autologne stanice nukleusa pulpozusa te stanice notokorda.⁹¹ Pojedine studije pokazale su da i u samome IVD-u postoje najmanje tri vrste MSC-a, one koje potječu iz hrskavice pokrovnih ploha, one koje potječu iz AF-a i one koje potječu iz NP-a.⁹² MSC se mogu implantirati u IVD same ili s viskoelastičnim nosačima. Karakteristike nosača matičnih stanica su neimunogeničnost, biorazgradivost, biokompatibilnost te mogućnost podnošenja visokog tlaka.⁹³ Kao nosači MSC-a najčešće se koriste fibrinsko ljepilo, kolagenski gel te hijaluronski gel. Rezultati istraživanja su pokazali da je preživljenje MSC-a puno duže, a proizvodnja staničnog matriksa puno bolja ako se apliciraju s hidrogelovima u odnosu na aplikaciju njihovih samih bez viskoelastičnih nosača. Nakon intradiskalne aplikacije pluripotentnih MSC-a one se diferenciraju u stanice NP-a te poprimaju njihova fenotipska obilježja. Te stanice onda potiču proizvodnju čimbenika rasta te protuupalnih citokina, među kojima su najvažniji IL-10, IL-13, antagonist receptora za IL-1.

Ovi citokini zaustavljaju kataboličke, a potiču anaboličke procese stvaranja staničnog matriksa. Navedenim procesima trebala bi se zaustaviti degeneracija IVD-a, povećati koloidno-osmotski tlak, čime se on mehanički stabilizira te u konačnici smanjuje križobolju.

U publiciranim radovima primjene MSC-a kod diskogene boli uzrokovane degenerativnim promjenama IVD-a najčešće su bile aplikacije na razinama L4-L5 i L5-S1 s obzirom na to da su baš ti diskovi najčešće degenerativno promijenjeni. Radi se o kliničkim studijama razine dokaza IV, s izuzetkom jedne razine dokaza I, uz napomenu da su u tri studije korišteni različiti injektati.^{94–99} U jednoj studiji dobiveni rezultati pokazuju statistički značajno poboljšanje (>55%) mjereno ODI (engl. *Oswestry Disability Index*) upitnikom.⁹⁴ U studiji Kumara i sur. navodi se postizanje kliničkog uspjeha u 70% ispitanika.⁹⁶ Glede jačine boli (mjereno na VAS) tri su studije našle značajno smanjenje boli nakon aplikacije MSC-a.^{94,100,101} Randomizirana kontrolirana studija Noriega i sur., razine dokaza I, na uzorku od 24 bolesnika od kojih je 12 dobilo MSC pokazala je značajno poboljšanje u intenzitetu boli, funkciji (mjereno ODI) i stupnju degeneracije IVD-a (primjenom Pfirmanovog stupnjevanja) u odnosu na kontrolnu skupinu koja je dobivala intramuskularno lokalni anestetik (1% mepivakain).⁹⁹ Zasad još uvijek nedostaje dovoljno visokokvalitetnih randomiziranih studija na većem broju ispitanika.

Iako su dosadašnji rezultati intradiskalne aplikacije MSC-a obećavajući za kliničku primjenu, ostao je otvoren niz pitanja na koja još nemamo odgovore. Tako za sada nije poznat optimalan broj MSC-a potrebnih za implantaciju u IVD kako bi se ostvario njihov maksimalni učinak, kao ni je li dovoljna jedna aplikacija ili se MSC u isti IVD treba aplicirati više puta. Otvoreno je i pitanje proizvode li same MSC anaboličke čimbenike rasta ili one potiču autologne stanice NP-a na njihovu proizvodnju. Potrebna su stoga dodatna istraživanja koja će potvrditi ulogu MSC-a u regeneracijskoj terapiji bolesnika s klinički manifestnom degeneracijom IVD-a.

Minimalno invazivna kirurgija hernije intervertebralnog diska

Kirurško liječenje bolesnika s degenerativnim promjenama IVD-a i pridruženom hernijom IVD-a može se učiniti primjenom različitih tehnika kao što su laminektomija, hemilaminektomija, interlaminektomija te mikroendoskopska discektomija, perkutana endoskopska discektomija i druge minimalno invazivne operacije. U cilju što manjeg traumatiziranja tkiva i stvaranja postoperativnih ožiljaka te bržeg oporavka sve više se koriste potonje metode te je u tom području zadnjih godina zabilježen značajan napredak.¹⁰²

Mikroendoskopska discektomija (MED) je metoda koja uključuje pristup kroz mišić tubularnom tehni-

kom, a indicirana je za operacijsko liječenje hernije IVD-a i stenoze spinalnog kanala.¹⁰³ Sustav za MED sastoji se od serije dilatatora i tubularnih retraktora završnog promjera 16 ili 18 mm, rigidnog endoskopa, fleksibilnog dijela i sustava video monitoringa. Najčešće indikacije za ovu metodu su dorzolateralne, intraforaminalne i ekstraforaminalne ekstruzije IVD-a, a njome se mogu učiniti discektomija, flavektomija, laminotomija i adhezioliza živčanog korijena. MED može biti posebno korisna kod ekstraforaminalnih hernija IVD-a, pri čemu se smanjuje oštećenje paravertebralnih mišića i direktno se pristupa mjestu lezije, a bez odstranjenja fasetnog zgloba.¹⁰³ Dakle, glavno obilježje MED-a je kombinacija pouzdanosti konvencionalnih metoda mikrokirurgije s prednostima minimalno invazivne kirurgije.

Perkutana endoskopska discektomija (PED) minimalno je invazivna kirurška metoda koja se izvodi transforaminalnim, translaminarnim i interlaminarnim putem, u lokalnoj anesteziji. Kod transforaminalnog pristupa, koji se najčešće koristi, radni se kanal preko mišićnog dilatatora pod kontrolom fluoroskopa postavlja s vrhom u foramen, čime se omogućava direktan pristup patologiji u prednjem epiduralnom prostoru. Kroz radni kanal se potom uvodi endoskop. Ovisno o načinu uklanjanja diska postoje dvije tehnike: „*in side out*“ i „*out side in*“ tehnika. Interlaminarni se pristup najčešće koristi za hernije IVD-a na razini L5-S1 jer je ovdje flavum najširi pa je manevarski prostor najveći. Kod ovog pristupa optimalno je mjesto radnog kanala na medijalnom rubu pedikla u anteriorno-posteriornoj projekciji s usmjeravanjem kanule prema gornjem rubu pokrovne ploče kralješka SI na lateralnom prikazu.¹⁰⁴ Translaminarni pristup koristi se na svim ostalim razinama gdje anatomske odnose ne dozvoljavaju interlaminarni pristup ili gdje je položaj hernije takav da se mora ukloniti dio kosti.¹⁰⁵ PED tehnikom mogu se ukloniti sve hernije IVD-a bez obzira na njihov položaj ili veličinu. Kod sekvestrektomije odstrani se samo odlomljeni dio diska koji više nije u svom ležištu, a preostali dio diska ostavlja se u ležištu odnosno intervertebralnom prostoru, čime se umanjuje mogućnost kolapsa intervertebralnog prostora te posljedični razvoj instabiliteta.

Kad govorimo o ishodima liječenja metodama minimalno invazivne kirurgije, zadnjih godina su publicirani brojni radovi, kao i metaanalize. Sustavni pregled literature rezultata MED-a i otvorene discektomije iz 2013. godine nije pokazao razliku u postoperacijskim ishodima, kao niti metaanaliza usporedbe minimalne invazivne kirurgije i otvorene discektomije iz 2016. godine u ishodima intenziteta boli i ODI.^{106,107} Međutim, u odnosu na klasični otvoreni pristup, minimalno invazivni zahvati su pokazali manji gubitak krvi, smanjeno uzimanje analgetika u ranom postope-

rativnom periodu, kraću hospitalizaciju i brži povratak na posao.¹⁰⁶ Glede PED-a dobiveni su slični rezultati pa u nekoliko metaanaliza nije nađena bitna razlika između te metode i otvorenog kirurškog zahvata u ishodima liječenja uzevši u obzir intenzitet bola (VAS) i ODI vrijednosti.^{108,109} Međutim, PED je bila povezana s manje dana hospitalizacije i s bržim povratkom na posao.^{108–110}

Sveukupno, minimalno invazivna kirurgija u liječenju hernije IVD-a rezultira istim ili boljim rezultatima kao i otvoreni kirurški zahvati, ali uz određene navedene prednosti, te je ušla i u smjernice liječenja bolesnika s hernijom IVD-a.¹¹¹ Kako se ove tehnike rade u relativno skućenom radnom prostoru, uz ograničeni broj instrumenata u operacijskom polju, važno je napomenuti da je krivulja učenja ovih tehnika duža.

Kirurgija totalne zamjene intervertebralnog diska i zamjene nukleusa pulpozusa

Degenerativne promjene IVD-a na jednoj ili dvije razine, bez značajnog smanjenja križobolje i poboljšanja funkcijskog statusa kralježnice na neoperacijsko liječenje kroz 1–2 godine (uz isključenje psihogene boli), indikacija su za operacijsko liječenje: 1. totalnu zamjenu IVD-a (engl. *total disc replacement* – TDR) ili 2. spondilodezu vertebralnog dinamičkog segmenta (potonja se postiže fiksacijom s koštanim premoštenjem u razinama oštećenih IVD-ova).¹¹² Glavna prednost TDR-a pred spondilodezom je smanjeni rizik za degenerativnu bolest susjednog vertebralnog segmenta (engl. *adjacent segment disease* – ASD), što daje prednost ovoj kirurškoj metodi.¹¹³ Ipak, glavni kriterij za izbor jedne od ovih dviju kirurških metoda ovisi o fazi degenerativnih promjena IVD-a i broju zahvaćenih vertebralnih dinamičkih segmenata. TDR se preporučuje samo kod degenerativne bolesti jednog ili dvaju susjednih IVD-ova, kad je očuvana gibljivost. Procjena se provodi na funkcijskim nativnim radiografskim snimkama slabinske kralježnice (skr. FSSK), a zahvatu se pristupa ako nema značajnih osteoartritičkih promjena fasetnih zglobova.¹¹⁴ Usporedne studije praćenja kroz 8 godina pokazale su da TDR pokazuje veći stupanj kliničkog poboljšanja u usporedbi s multidisciplinarnim konzervativnom liječenjem.¹¹⁵ Kod degenerativne bolesti IVD-a na tri i više razina ili s potpunim gubitkom pokretljivosti na FSSK indicirano je operacijsko liječenje spondilodezom. Negativna strana ovih kirurških liječenja su moguće komplikacije. Kod operacije TDR i spondilodeze prednjim pristupom javljaju se u 10% bolesnika (ozljede velikih krvnih žila, ozljede crijeva, retrogradna ejakulacija, duboka infekcija, loša pozicija implantata, pseudoartroza ili klimavost implantata), a kod stražnje spondilodeze

također u oko 10% bolesnika (duboka infekcija, lezija duralne vreće, klimavost implantata).¹¹⁵

Suvremena istraživanja novih operacijskih metoda kod degenerativne bolesti IVD-a usmjerena su na popravke NP-a i AF-a primjenom bioloških ili sličnih materijala kako bi se izbjegla TDR ili spondilodeza i invazivnost tih operacija. Dosadašnja istraživanja pokazuju da najveću pogodnost i najbližnja biološka obilježja imaju materijali na osnovi fibrinom ojačanih hidrogela i na osnovi svile.¹¹⁶ Većina istraživanja su fokusirana na zamjenu NP-a, a tek nekoliko pretkliničkih studija na popravak AF-a.

Moguća klinička primjena zamjene NP-a ispituje se u dva klinička scenarija. Prvi je zamjena NP IVD-a nakon operacijskog liječenja hernije IVD-a (discektomija). Kliničke studije s primjenom gotovog nadomjestka za NP (engl. *prosthetic disc nucleus* – PDN) pokazuju tek neznatno bolje kliničke rezultate nakon discektomije s nadomjestkom u usporedbi s discektomijom bez nadomjestka.¹¹⁷ Novijim pretkliničkim istraživanjima nađeni su pogodniji materijali za potpuni nadomjestak NP-a nakon discektomije, no zasad bez dovršenih pretkliničkih istraživanja o sigurnosti primjene.¹¹⁸ Drugi klinički scenarij jest operacijska zamjena NP-a kod degenerativne bolesti IVD-a bez hernije IVD-a. Zadnje učinjene studije s PDN-om pokazuju značajno kliničko poboljšanje uz 12% reoperacija.¹¹⁹ Nakon poboljšanja implantata novije kliničke studije nisu provedene. Prospektivne nerandomizirane studije s DASCOR (engl. *Disc Arthroplasty Device*) implantatom pokazale su značajno kliničko poboljšanje u liječenju kronične križobolje uz 9% reoperacija, dok su nove kliničke studije u tijeku.¹²⁰ Proces izrade idealnog zamjenskog NP-a još nije dovršen te su u tijeku kliničke studije sigurnosti.

Zaključno, TDR i spondilodeza su etablirani kirurški zahvati s jasnim indikacijama, provjerenim postotkom uspješnosti i poznatim komplikacijama. Zamjena NP-a kod degenerativne bolesti IVD-a još je u fazi razvoja idealnog implantata, a za popravak AF-a još nema primjenjivoga kirurškog rješenja.

Zaključak

Degenerativna bolest IVD-a ima kompleksnu etiopatogenezu. Novije metode istraživanja, a napose one na proteinskoj razini, pružaju bolji uvid u molekularne mehanizme povezane uz tzv. upalno starenje. Slikovne metode u ranoj detekciji degenerativnih promjena IVD-a značajno su napredovale te očekujemo njihovu primjenu u kliničkoj praksi, a svjedoci smo i napredaka glede spoznaja o učincima fizičkog vježbanja i opterećenja na degenerativne promjene IVD-a. Konačno, intervencijske i operacijske metode su unaprijeđene pa su sad dostupni noviji rezultati u smislu ocjene ishoda (uključivo za neke metode i pregledi literature i meta-

analize), dok se dosta nade polaže u regenerativne tehnike s MSC-om. Sve ove novosti pomažu nam i daju svijetlu perspektivu u prevenciji, ranoj detekciji i pravednom i odgovarajućem liječenju i rehabilitaciji bolesnika s degenerativnim promjenama IVD-a.

LITERATURA

- Rubin DI. Epidemiology and risk factors for spine pain. *Neurol Clin* 2007;25(2):353–371.
- Hoy D, March L, Brooks P i sur. The global burden of low back pain: estimates from the Global Burden of Disease 2010 study. *Ann Rheum Dis* 2014;73(6):968–74.
- St. Sauver JL, Warner DO, Yawn BP i sur. Why Patients Visit Their Doctors: Assessing the Most Prevalent Conditions in a Defined American Population. *Mayo Clin Proc* 2013;88(1):56–67.
- Dieleman JL, Baral R, Birger M i sur. US Spending on Personal Health Care and Public Health, 1996–2013. *JAMA* 2016;316(24):2627–46.
- Teraguchi M, Yoshimura N, Hashizume H i sur. The association of combination of disc degeneration, end plate signal change, and Schmorl node with low back pain in a large population study: the Wakayama spine study. *Spine J* 2015;15:622–8.
- Anderson DG, Tannoury C. Molecular pathogenic factors in symptomatic disc degeneration. *Spine J* 2005;5(6, Suppl):260S–266S.
- Hastreiter D, Ozuna RM, Spector M. Regional variations in certain cellular characteristics in human lumbar intervertebral discs, including the presence of α -smooth muscle actin. *J Orthop Res* 2001;19(4):597–604.
- Gamulin S, Jelavić N, Kovač Z. Bolest. U: Gamulin S, Marušić M, Kovač Z, ur. Patofiziologija. 8. izd. Zagreb: Medicinska naklada; 2018.
- Gamulin S, Kovač Z. Odnos zdravlja i bolesti. U: Gamulin S, Marušić M, Kovač Z, ur. Patofiziologija. 8. izd. Zagreb: Medicinska naklada; 2018.
- Sedlic F, Kovac Z. Non-linear actions of physiological agents: Finite disarrangements elicit fitness benefits. *Redox Biology* 2017;13:235–43.
- Hwang PY, Chen J, Jing L, Hoffman BD, Setton LA. The role of extracellular matrix elasticity and composition in regulating the nucleus pulposus cell phenotype in the intervertebral disc: a narrative review. *J Biomech Eng* 2014;136(2):021010.
- Rodier F, Coppe JP, Patil CK i sur. Persistent DNA damage signalling triggers senescence-associated inflammatory cytokine secretion. *Nat Cell Biol* 2009;11:973–9.
- Xie P, Liu B, Chen R, Yang B, Dong J, Rong L. Comparative analysis of serum proteomes: Identification of proteins associated with sciatica due to lumbar intervertebral disc herniation. *Biomed Rep* 2014;2(5):693–8.
- Stürmer T, Raum E, Buchner M i sur. Pain and high sensitivity C reactive protein in patients with chronic low back pain and acute sciatic pain. *Ann Rheum Dis* 2005;64(6):921–5.
- Krock E, Millecamps M, Anderson KM i sur. Interleukin-8 as a therapeutic target for chronic low back pain: Upregulation in human cerebrospinal fluid and pre-clinical validation with chronic reparixin in the SPARC-null mouse model. *EBioMedicine* 2019;43:487–500.
- Richardson SM, Kalamegam G, Pushparaj PN i sur. Mesenchymal stem cells in regenerative medicine: Focus on articular cartilage and intervertebral disc regeneration. *Methods* 2016;99:69–80.
- Chan WC, Sze KL, Samartzis D, Leung VY, Chan D. Structure and biology of the intervertebral disk in health and disease. *Orthop Clin North Am* 2011;42(4):447–64, vii.
- Hall RA, Cassinelli EH, Kang JD. Degeneration, repair, and regeneration of the intervertebral disc. *Curr Opin Orthop* 2000;11(5):413–20.
- Rade M, Määttä JH, Freidin MB, Airaksinen O, Karppinen J, Williams FMK. Vertebral endplate defect as initiating factor in intervertebral disc degeneration: Strong association between endplate defect and disc degeneration in the general population. *Spine (Phila Pa 1976)* 2018;43:412–9.
- Vadalà G, Russo F, Ambrosio L, Loppini M, Denaro V. Stem cells sources for intervertebral disc regeneration. *World J Stem Cells* 2016;8(5):185–201.
- Seguin CA, Chan D, Dahia CL, Gazit Z. Latest advances in intervertebral disc development and progenitor cells. *JOR Spine* 2018;1:e1030.
- Livshits G, Popham M, Malkin I i sur. Lumbar disc degeneration and genetic factors are the main risk factors for low back pain in women: the UK twin spine study. *Ann Rheum Dis* 2011;70:1740–5.
- Paasilta P, Lohiniva J, Göring HHH i sur. Identification of a novel common genetic risk factor for lumbar disk disease. *JAMA* 2001;285(14):1843–9.
- Kawaguchi Y. Genetic background of degenerative disc disease in the lumbar spine. *Spine Surg Relat Res* 2018;2:98–112.
- Li Z, Li X, Chen C i sur. Long non-coding RNAs in nucleus pulposus cell function and intervertebral disc degeneration. *Cell Prolif* 2018;51(5):e12483.
- Ye D, Liang W, Dai L i sur. Comparative and quantitative proteomic analysis of normal and degenerated human annulus fibrosus cells. *Clin Exp Pharmacol Physiol* 2015;42(5):530–6.
- Chen WK, Yu XH, Yang W i sur. lncRNAs: novel players in intervertebral disc degeneration and osteoarthritis. *Cell Prolif* 2017;50(1). doi: 10.1111/cpr.12313. Epub 2016 Nov 9.
- Zhao K, Zhang Y, Kang L i sur. Epigenetic silencing of miRNA-143 regulates apoptosis by targeting BCL2 in human intervertebral disc degeneration. *Gene* 2017;628:259–66.
- Cheng X, Zhang G, Zhang L i sur. Mesenchymal stem cells deliver exogenous miR-21 via exosomes to inhibit nucleus pulposus cell apoptosis and reduce intervertebral disc degeneration. *J Cell Mol Med* 2018;22(1):261–76.
- Domon B, Aebersold R. Mass Spectrometry and Protein Analysis. *Science* 2006;312(5771):212–7.
- Li S, Plouffe BD, Belov AM i sur. An Integrated Platform for Isolation, Processing, and Mass Spectrometry-based Proteomic Profiling of Rare Cells in Whole Blood. *Mol Cell Proteomics* 2015;14(6):1672–83.
- Sarath Babu N, Krishnan S, Brahmendra Swamy CV, Venkata Subbaiah GP, Gurava Reddy AV, Idris MM. Quantitative proteomic analysis of normal and degenerated human intervertebral disc. *Spine J* 2016;16(8):989–1000.
- Rajasekaran S, Tangavel C, K S SVA i sur. Inflammaging determines health and disease in lumbar discs-evidence from differing proteomic signatures of healthy, aging, and degenerating discs. *Spine J* 2020;20(1):48–59.

34. Lim TKY, Anderson KM, Hari P *i sur.* Evidence for a Role of Nerve Injury in Painful Intervertebral Disc Degeneration: A Cross-Sectional Proteomic Analysis of Human Cerebrospinal Fluid. *J Pain* 2017;18(10):1253–69.
35. Ferguson TW, Komenda B, Tangri N. Cystatin C as a biomarker for estimating glomerular filtration rate. *Curr Opin Nephrol Hypertens* 2015;24(3):295–300.
36. Gebhardt K, Brenner H, Sturmer T *i sur.* The course of high-sensitive C-reactive protein in correlation with pain and clinical function in patients with acute lumbosciatic pain and chronic low back pain – a 6 months prospective longitudinal study. *Eur J Pain* 2006;10(8):711–9.
37. Xie P, Liu B, Chen R, Yang B, Dong J, Rong L. Comparative analysis of serum proteomes: Identification of proteins associated with sciatica due to lumbar intervertebral disc herniation. *Biomed Rep* 2014;2(5):693–8.
38. Suthar P, Patel R, Mehta C, Patel N. MRI evaluation of lumbar disc degenerative disease. *J Clin Diagn Res* 2015;9(4):TC04–9. doi: 10.7860/JCDR/2015/11927.5761. Epub 2015 Apr 1.
39. Mok FP, Samartzis D, Karppinen J, Fong DY, Luk KD, Cheung KM. Modic changes of the lumbar spine: prevalence, risk factors, and association with disc degeneration and low back pain in a large-scale population-based cohort. *Spine J* 2016; 16:32–41.
40. Pfirrmann CW, Metzdorf A, Zanetti M, Hodler J, Boos N. Magnetic resonance classification of lumbar intervertebral disc degeneration. *Spine (Phila Pa 1976)* 2001 Sep 1;26(17): 1873–8.
41. Müller-Lutz A, Schleich C, Schmitt B *i sur.* Gender, BMI and T2 dependencies of glycosaminoglycan chemical exchange saturation transfer in intervertebral discs. *Magn Reson Imaging* 2016;34:271–5. doi: 10.1016/j.mri.2015.10.024.
42. Hoppe S, Quirbach S, Mamisch TC, Krause FG, Werlen S, Benneker LM. Axial T2 mapping in intervertebral discs: a new technique for assessment of intervertebral disc degeneration. *Eur Radiol* 2012;22:2013–9. doi: 10.1007/s00330-012-2448-8.
43. Massner A, Stelzeneder D, Trattng S *i sur.* Does T2 mapping of the posterior annulus fibrosus indicate the presence of lumbar intervertebral disc herniation? A 3.0 Tesla magnetic resonance study. *Eur Spine J* 2017;26(3):877–83.
44. Paul CPL, Smit TH, de Graaf M *i sur.* Quantitative MRI in early intervertebral disc degeneration: T1rho correlates better than T2 and ADC with biomechanics, histology and matrix content. *PLoS One* 2018;13(1):e0191442. doi: 10.1371/journal.pone.0191442.
45. Belavy DL, Albracht K, Bruggemann GP. Can exercise positively influence the Intervertebral Disc? *Sports Med* 2015;46 (4):437–85.
46. Adams MA, Stefanakis M, Dolan P. Healing of a painful intervertebral disc should not be confused with reversing disc regeneration: Implications for physical therapies for discogenic back pain. *Clin Biomech* 2010;25:961–71.
47. Belavy DI, Adams M, Brisby H *i sur.* Disk herniation in astronauts: What Causes them and what does it tell us about herniation on earth? *Eur Spine J* 2016;25:144–54.
48. Bailey JF, Miller SL, Khieu K *i sur.* From the international space station to the clinic: how prolonged unloading may disrupt lumbar spine stability. *Spine J* 2018;18 (1):7–14.
49. Steele J, Bruce-Low S, Smith D, Osborne N, Thorkeldsen A. Can specific loading through exercise impart healing or regeneration of the intervertebral disc? *Spine J* 2015;15:2117–21.
50. Bailey JF, Hargens AR, Cheng KK, Lotz JC. Effect of microgravity on the biomechanical properties of lumbar and caudal intervertebral discs in mice. *J Biomech* 2014;47(12):2983–8.
51. Hämäläinen O, Vanharanta H, Kuusela T. Degeneration of cervical intervertebral disks in fighter pilots frequently exposed to high +Gz forces. *Aviat Space Environ Med* 1993;64 (8):692–6.
52. Wu D, Zheng C, Wu J *i sur.* Molecular Biological Effects of Weightlessness and Hypergravity on Intervertebral Disc Degeneration. *Aerosp Med Hum Perform* 2017;88 (12):1123–8.
53. Sasaki N, Henriksson HB, Runesson E *i sur.* Physical exercise affects cell proliferation in lumbar intervertebral disc regions in rats. *Spine* 2012;37(17):1440–7.
54. Saragiotto BT, Maher CG, Yamato TP *i sur.* Motor Control Exercise for Nonspecific Low Back Pain: A Cochrane Review. *Spine* 2016;41 (16):1284–95.
55. Smith BE, Littlewood C, May S. An update of stabilisation exercises for low back pain: a systematic review with meta-analysis. *BMC Musculoskelet Disord* 2014;15:416.
56. Chan SCW, Ferguson SJ, Ganteinbein-Ritter B. The effects of dynamic loading on the intervertebral disc. *Eur Spine J* 2011;20:1796–812.
57. Hangai M, Kaneoka K, Hinotsu S *i sur.* Lumbar intervertebral disk degeneration in athletes. *Am J Sports Med* 2009;37(1): 149–55.
58. Kaneoka K, Shimizu K, Hangai M *i sur.* Lumbar intervertebral disk degeneration in elite competitive swimmers: a case control study. *Am J Sports Med* 2007;35(8):1341–5.
59. Gawri R, Moir J, Ouellet J *i sur.* Physiological Loading Can Restore the Proteoglycan Content in a Model of Early IVD Degeneration. *PLoS One* 2014;3;9(7):e101233.
60. Jeng CM, Cheng TC, Kung CH, Hsu HC. Yoga and disc degenerative disease in cervical and lumbar spine: an MR imaging-based case control study. *Eur Spine J* 2011;20(3):408–13.
61. Deng C, Xia W. Effect of Tai Chi Chuan on degeneration of lumbar vertebrae and lumbar discs in middle-aged and aged people: a cross-sectional study based on magnetic resonance images. *J Int Med Res* 2018;46(2):578–85.
62. Grazio S, Grgurević L, Vlák T *i sur.* Medicinske vježbe za bolesnike s kroničnom križoboljom. *Liječ Vjesn* 2014;136: 278–90.
63. Sedlić F, Kovač Z. Non-linear actions of physiological agents: Finite disarrangements elicit fitness benefits. *Redox Biol* 2017;13:235–43.
64. Schwarzer AC, Aprill CN, Derby R, Fortin J, Kine G, Bogduk N. The prevalence and clinical features of internal disc disruption in patients with chronic back pain. *Spine* 1995;20(17): 1878–83.
65. Pauza KJ, Howell S, Dreyfuss P, Pelozo JH, Dawson K, Bogduk N. A randomized, placebo-controlled trial of intradiscal electrothermal therapy for the treatment of discogenic low back pain. *Spine J* 2004;4:27–35.
66. Freeman BJ, Fraser RD, Cain CM, Hall DJ, Chapple DC. A randomized, double blind, controlled trial: intradiscal electrothermal therapy versus placebo for the treatment of chronic discogenic low back pain. *Spine* 2005;30(21):2369–77.
67. Kapural L, Vrooman B, Sarwar S *i sur.* A randomized, placebo-controlled trial of transdiscal radiofrequency, biacuplasty for treatment of discogenic lower back pain. *Pain Med* 2013; 14(3):362–73.

68. Kapural L, Vrooman B, Sarwar S i sur. Radiofrequency intradiscal biacuplasty for treatment of discogenic lower back pain: A 12-month follow-up. *Pain Med* 2015;16:425–31.
69. Choy DSJ, Hellinger J, Hellinger S, Tassi GP, Lee S-H. 23rd Anniversary of Percutaneous Laser Disc Decompression (PLDD). *Photomed Laser Surg* 2009;27(4):535–8. doi: 10.1089/pho.2009.2512.
70. Desai MJ, Kapural L, Peterson JD i sur. Twelve-month follow-up of a randomized clinical trial comparing intradiscal biacuplasty to conventional medical management for discogenic lumbar back pain. *Pain Med* 2017;18(4):751–63.
71. Hauser RA, Lackner JB, Steilen-Matias D, Harris DK. A systematic review of dextrose prolotherapy for chronic musculoskeletal pain. *Clin Med Insights Arthritis Musculoskelet Disord* 2016;9:139–59.
72. Derby R, Eek B, Lee SH, Seo KS, Kim BJ. Comparison of intradiscal restorative injections and intradiscal electrothermal treatment (IDET) in the treatment of low back pain. *Pain Phys* 2004;7:63–6.
73. Miller Mr, Mathews RS, Reeves KD. Treatment of painful advanced internal lumbar disc derangement with intradiscal injection of hypertonic dextrose. *Pain Phys* 2006;9:115–21.
74. Peng B, Zhang Y, Hou S, Wu W, Fu X. Intradiscal methylene blue injection for the treatment of chronic discogenic low back pain. *Eur Spine J* 2005;16(1):33–8.
75. Peng B, Pang X, Wu Y, Zhao C, Song X. A randomized placebo controlled trial of intradiscal methylene blue injection for the treatment of discogenic low back pain. *Pain* 2010;149(1):124–9.
76. Kallewaard JW, Wintraecken VN, Geurts JW i sur. A multicenter randomized controlled trial on efficacy of intradiscal methylene blue injection for chronic discogenic low back pain: the IMBI study. *Pain* 2019;160(4):945–53.
77. Guo X, Ding W, Liu L, Yang S. Intradiscal methylene blue injection for discogenic low back pain: a meta-analysis. *Pain Pract* 2019;19(1):118–29.
78. Ong D, Chua NHC, Vissers K. Discogenic Low Back Pain: A Topical Review. *Ortho&Rheum Open Access* 2018;10(4):555795. DOI:10.19080/OROAJ.2018.10.555795
79. Pourcho AM, Smith J, Wisniewski SJ, Sellon JL. Intraarticular platelet-rich plasma injection in the treatment of knee osteoarthritis: review and recommendations. *Am J Phys Med Rehabil* 2014;93(11 suppl 3):S108–21.
80. DeChellis DM, Cortazzo MH. Regenerative medicine in the field of pain medicine: prolotherapy, platelet-rich plasma therapy, and stem cell therapy—theory and evidence. *Tech Reg Anesth Pain Manag* 2011;15:74–80.
81. Andia I, Rubio-Azpeitia E, Maffulli N. Platelet-rich plasma modulates the secretion of inflammatory/angiogenic proteins by inflamed tenocytes. *Clin Orthop Relat Res* 2015;473:1624–34.
82. Akeda K, Ohishi K, Masuda K i sur. Intradiscal injection of autologous platelet-rich plasma releasate to treat discogenic low back pain: a preliminary clinical trial. *Asian Spine J* 2017;11:380–9.
83. Comella K, Silbert R, Parlo M. Effects of the intradiscal implantation of stromal vascular fraction plus platelet rich plasma in patients with degenerative disc disease. *J Transl Med* 2017;15:12.
84. Levi D, Horn S, Tyszko S, Levin J, Hecht-Leavitt C, Walko E. Intradiscal platelet-rich plasma injection for chronic discogenic low back pain: preliminary results from a prospective trial. *Pain Med* 2016;17:1010–22.
85. Navani R, Wei J. Biologics for lumbar discogenic pain: 18 month follow-up for safety and efficacy. *Int Pain Manag Rep* 2018;2:111–8.
86. Tuakli-Wosornu YA, Terry A, Boachie-Adjei K i sur. Lumbar intradiscal platelet-rich plasma (PRP) injections: a prospective, double-blind, randomized controlled study. *J Am Acad Phys Med Rehab* 2016;8:1–10; quiz 10.
87. Freitag J, Bates D, Boyd R i sur. Mesenchymal stem cell therapy in the treatment of osteoarthritis: reparative pathways, safety and efficacy—a review. *BMC Musculoskelet Disord* 2016;17:230.
88. Wei A, Shen B, Williams L, Diwan A. Mesenchymal stem cells: potential application in intervertebral disc regeneration. *Transl Pediatr* 2014;3(2):71–90.
89. Holton J, Imam M, Ward J, Snow M. The basic science of bone marrow aspirate concentrate in chondral injuries. *Orthop Rev (Pavia)* 2016;8:6659.
90. Pagani S, Borsari V, Veronesi F i sur. Increased chondrogenic potential of mesenchymal cells from adipose tissue versus bone marrow-derived cells in osteoarthritic in vitro models. *J Cell Physiol* 2017;232:1478–88.
91. Lv F, Leung VYL, Huang S, Huang Y, Cheung KMC. In search of nucleus pulposus-specific molecular markers. *Rheumatology* 2014;53:600–10.
92. Vadala G, Russo F, Ambrosio L, Loppini M, Denaro V. Stem cells sources for intervertebral disc regeneration. *World J Stem Cells* 2016;8(5):185–201.
93. Buckley CT, Hoyland AJ, Fuji K, Pandit A, Iatridis JC, Grad S. Critical aspects and challenges for intervertebral disc repair and regeneration—Harnessing advances in tissue engineering. *JOR Spine* 2018 Sep;1(3):e1029.
94. Pettine KA, Suzuki RK, Sand TT i sur. Autologous bone marrow concentrate intradiscal injection for the treatment of degenerative disc disease with three-year follow-up. *Int Orthop* 2017;41:2097–103.
95. Centeno C, Markle J, Dodson E i sur. Treatment of lumbar degenerative disc disease-associated radicular pain with culture-expanded autologous mesenchymal stem cells: a pilot study on safety and efficacy. *J Transl Med* 2017;15:197.
96. Kumar H, Ha D-H, Lee E-J i sur. Safety and tolerability of intradiscal implantation of combined autologous adipose-derived mesenchymal stem cells and hyaluronic acid in patients with chronic discogenic low back pain: 1-year follow-up of a phase I study. *Stem Cell Res Ther* 2017;8:262.
97. Orozco L, Soler R, Morera C, Alberca M, Sanchez A, Garcia-Sancho J. Intervertebral disc repair by autologous mesenchymal bone marrow cells: a pilot study. *Transplantation* 2011;92:822–8.
98. Mochida J, Sakai D, Nakamura Y, Watanabe T, Yamamoto Y, Kato S. Intervertebral disc repair with activated nucleus pulposus cell transplantation: a three-year, prospective clinical study of its safety. *Eur Cell Mater* 2015;29:202–12.
99. Noriega DC, Ardura F, Hernandez-Ramajo R i sur. Intervertebral disc repair by allogeneic mesenchymal bone marrow cells: a randomized controlled trial. *Transplantation* 2017;101:1945–51.

100. *Pettine K, Suzuki R, Sand T, Murphy M.* Treatment of discogenic back pain with autologous bone marrow concentrate injection with minimum two year follow-up. *Int Orthop* 2016;40:135–40.
101. *Pettine KA, Murphy MB, Suzuki RK, Sand TT.* Percutaneous injection of autologous bone marrow concentrate cells significantly reduces lumbar discogenic pain through 12 months. *Stem Cells* 2015;33:146–56.
102. *Roger H, Andeas K.* Minimally Invasive Spine Surgery – Techniques, Evidence and Controversies. Stuttgart: Thieme Verlag; 2012.
103. *Yamada H, Yoshida M, Hashizume H i sur.* Efficacy of novel minimally invasive surgery using spinal microendoscope for treating extraforaminal stenosis at the lumbosacral junction. *J Spin Disord Tech* 2012;25(5):268–76.
104. *Choi G, Pophale CS, Patel B, Uniyal P.* Endoscopic spine surgery. *J Korean Neurosurg Soc* 2017;60(5):485–97.
105. *Chen J, Jing X, Li C, Jiang Y, Cheng S, Ma J.* Percutaneous endoscopic lumbar discectomy for L5S1 lumbar disc herniation using a transforaminal approach versus an interlaminar approach: a systemic review and meta-analysis. *World Neurosurg* 2018;116:412–20.e2
106. *Smith N, Masters J, Jensen C, Khan A, Sprowson A.* Systematic review of microendoscopic discectomy for lumbar disc herniation. *Eur Spine J* 2013;22(11):2458–65.
107. *He J, Xiao S, Wu Z, Yuan Z.* Microendoscopic discectomy versus open discectomy for lumbar disc herniation: a meta-analysis. *Eur Spine J* 2016;25(5):1373–81.
108. *Qin R, Liu B, Hao J i sur.* Percutaneous endoscopic lumbar discectomy versus posterior open lumbar microdiscectomy for the treatment of symptomatic lumbar disc herniation: a systemic review and meta-analysis. *World Neurosurg* 2018; 120:352–62.
109. *Ruan W, Feng F, Liu Z, Xie J, Cai L, Ping A.* Comparison of percutaneous endoscopic lumbar discectomy versus open lumbar microdiscectomy for lumbar disc herniation: a meta-analysis. *Int J Surg* 2016;31:86–92.
110. *Chang X, Chen B, Li HY, Han XB, Zhou Y, Li CQ.* The safety and efficacy of minimally invasive discectomy: a meta-analysis of prospective randomised controlled trials. *Int Orthop* 2014;38(6):1225–34.
111. *Kreiner DS, Hwang SW, Easa JE i sur.* An evidence-based clinical guideline for the diagnosis and treatment of lumbar disc herniation with radiculopathy. *Spine J* 2014;14(1): 180–91.
112. *Shultz BN, Wilson AT, Ondeck NT i sur.* Total Disc Arthroplasty Versus Anterior Interbody Fusion in the Lumbar Spine Have Relatively a Few Differences in Readmission and Short-term Adverse Events. *Spine (Phila Pa 1976)* 2018;43: E52–9.
113. *Zigler JE, Delamarter RB.* Five-year results of the prospective, randomized, multicenter, Food and Drug Administration investigational device exemption study of the ProDisc-L total disc replacement versus circumferential arthrodesis for the treatment of single-level degenerative disc disease. *J Neurosurg Spine* 2012;17:493–501.
114. *Siepe CJ, Heider F, Wiechert K, Hitzl W, Ishak B, Mayer MH.* Mid- to long-term results of total lumbar disc replacement: a prospective analysis with 5- to 10-year follow-up. *Spine J* 2014;14:1417–31.
115. *Furunes H, Storheim K, Brox JJ i sur.* Total disc replacement versus multidisciplinary rehabilitation in patients with chronic low back pain and degenerative discs: 8-year follow-up of a randomized controlled multicenter trial. *Spine J* 2017; 17:1480–8.
116. *Frauchiger DA, Tekari A, Wöltje M, Fortunato G, Benmeker LM, Gantenbein B.* A review of the application of reinforced hydrogels and silk as biomaterials for intervertebral disc repair. *Eur Cell Mater* 2017;34:271–90.
117. *Selviaridis P, Foroglou N, Tsitlakidis A, Hatzisotiriou A, Magras I, Patsalas I.* Long-term outcome after implantation of prosthetic disc nucleus device (PDN) in lumbar disc disease. *Hippokratia* 2010;3:176–84.
118. *Varma DM, Lin HA, Long RG i sur.* Thermoresponsive, redox-polymerized cellulosic hydrogels undergo in situ gelation and restore intervertebral disc biomechanics post discectomy. *Eur Cell Mater* 2018;35:300–17.
119. *R. Bertagnoli, R. Schönmayr.* Surgical and clinical results with the PDN® prosthetic disc-nucleus device. *Eur Spine J* 2002;11:S143–8.
120. *Ahrens M, Tsantrizos A, Donkersloot P i sur.* Nucleus replacement with the DASCOR disc arthroplasty device: interim two-year efficacy and safety results from two prospective, non-randomized multicenter European studies. *Spine (Phila Pa 1976)* 2009;34:1376–8.

