

Mastocitna leukemija - prikaz bolesnice

Vasilj, Ankica; Kojić Katović, Sandra; Maričević, Ivana; Žokvić, Edita; Gaćina, Petar

Source / Izvornik: **Acta medica Croatica : Časopis Akademije medicinskih znanosti Hrvatske, 2013, 67, 61 - 64**

Journal article, Published version

Rad u časopisu, Objavljena verzija rada (izdavačev PDF)

Permanent link / Trajna poveznica: <https://urn.nsk.hr/urn:nbn:hr:220:917813>

Rights / Prava: [In copyright](#) / [Zaštićeno autorskim pravom.](#)

Download date / Datum preuzimanja: **2025-01-31**



Repository / Repozitorij:

[Repository of the Sestre milosrdnice University
Hospital Center - KBCSM Repository](#)

MASTOCITNA LEUKEMIJA-PRIKAZ BOLESNICE

ANKICA VASILJ, SANDRA KOJIĆ KATOVIĆ, IVANA MARIČEVIĆ, EDITA ŽOKVIĆ i PETAR GAČINA¹

Centar za citologiju i ¹Zavod za hematologiju, Klinički bolnički centar "Sestre milosrdnice", Zagreb, Hrvatska

Mastocitna leukemija je iznimno rijetka, češće nastaje *de novo*, a oko 15% ih se razvija iz ostalih oblika mastocitoza. Definira se kao visoko-maligna leukemija s lošom prognozom i kratkim preživljenjem. Prikazujemo 72-godišnju bolesnicu, koja je zaprimljena u bolnicu zbog kliničke sumnje na plazmocitom. Pri pregledu nađene su ekcematozne promjene na koži trupa i podlaktica, te slabija pokretljivost. Radiološke slike kostiju pokazale su osteolitičke lezije zdjelice i desne natkoljenice. Punkcijom koštane srži dobivena je hipercelularna koštana srž u kojoj 80% stanica čine mastociti i atipične nezrele mastocitne stanice koje su pozitivne na toluidin, kloracetat, alcian-blu, kiselu fosfatazu i Sudan *black*, a PAS (*Periodic acid schiff*) i POX (peroksidaza) su negativni. U razmazu periferne krvi također su nađeni pojedinačni mastociti. Na osnovi morfolologije stanica i citokemijskih reakcija postavljena je citološka dijagnoza mastocitne leukemije. Učinjena je i biopsija kosti koja potvrđuje citološku dijagnozu. Bolesnica je liječena antihistaminicima i analgeticima. Dva mjeseca nakon postavljene dijagnoze došlo je do prijeloma prethodno bolne desne natkoljenice nakon čega je provedena lokalna radioterapija. Bolesnica je umrla unutar 6 mjeseci od postavljanja dijagnoze. Zaključujemo da, iako iznimno rijetka, mastocitna leukemija se citološki može dijagnosticirati kada se u koštanoj srži nađe više od 20% patoloških oblika mastocita uz njihovu pojavu u perifernoj krvi.

Ključne riječi: mastocitoze, mastocitna leukemija, citokemija, imunocitokemija

Adresa za dopisivanje: Dr. sc. Ankica Vasilj, dr. med.
Centar za citologiju
KBC "Sestre milosrdnice"
Vinogradska 29
10000 Zagreb, Hrvatska
Tel: 01/3787-286; faks: 01/3787-287
E-pošta: ankica.vasilj@kbcsm.hr

UVOD

Mastociti su, između ostalog, normalni stanovnici koštane srži, gdje se obično nalaze uz krvne žile i paratrakubekularno. Osim toga, u organizmu se obično viđaju u vezivnom tkivu, duž sluznica pluća i probavnog trakta, te u dermisu kože (1). Mastociti se još nazivaju i tkivni bazofili, zato što mastociti kao i bazofilni granulociti imaju na svojoj površini receptor za Fc fragment IgE i u citoplazmatskim granulama vazoaktivne medijatore. Ova obilježja mastocita, kao i njihov karakteristični smještaj u organizmu, omogućuju im važnu ulogu u alergijskim reakcijama i upalnim procesima (1,2).

Morfološki, mastociti su okrugle, ovalne ili izdužene stanice, s centralno položenom okruglom jezgrom, obilne citoplazme, u potpunosti ispunjene granulama koja prelaze preko jezgre, a Giemsom i toluidinom se boje metakromatski. Granule sadrže histamin, heparin, proteaze, te kemotaksine za neutrofilne i eozinofilne granulocite.

Podrijetlo mastocita nije sasvim razjašnjeno, ali se danas smatra da su derivati pluripotentne matične stanice hematopoeze. Dokazano je da migraciju, proliferaciju i maturaciju mastocita, kako u koštanoj srži tako i u ostalim tkivima, regulira faktor rasta matične stanice (*stem cell factor*, SCF), koji se kao ligand veže na c-kit tirozin kinazu receptora faktora rasta (1-5).

Mastocitoze podrazumijevaju heterogenu skupinu stanja karakteriziranih abnormalnim rastom i nakupljanjem mastocita u jednom ili više organa. Zadnjih dvadesetak godina bilježi se više pokušaja klasificiranja mastocitoza, što je uvjetovano i kontinuiranim usvajanjem novih saznanja (6,7).

PRIKAZ BOLESNICE

Bolesnica, 72 godine, hospitalizirana je zbog sumnje na plazmocitom. Prethodno je bila dugogodišnji liječeni

hipertoničar i ulkusni bolesnik, s kroničnim pijelonefritisom, te lumbosakralnim i vertebrobazilarnim sindromom. Kod prijma na bolničko liječenje žalila se na jake bolove u desnoj natkoljenici i gubitak 10 kg tjelesne težine unatrag 2 mjeseca. U statusu se izdvajaju ekcematozne promjene na koži trupa i podlaktice, te slabija pokretljivost. Sveukupno je odavala dojam srednje teškog bolesnika. Radiogrami kostiju pokazivali su osteolitičke lezije zdjelice i desne natkoljenice. U nalazu KKS vidljiva je anemija i lagana trombocitopenija, a ostali biokemijski parametri bili su u granicama normale. KKS: L 7,5, E 2,75, Hb 81, Htc 0,26, MCV 95 Trb 129, PV 64%, AST 5, ALT 3, LDH 182, Bilirubin 13,7, GUK 5,8, Kreatinin 86, K 4,5, Na 139, Cl 99, Ca 2,42.

DKS: seg. 0,64, eo. 0,05, ly. 0,29, mono. 0,02. U razmazu se nađe po koja mastocitna stanica i dva eritroblasta na sto leukocita.

Punkcijom koštane srži dobije se makroskopski dosta bjelkastih partikala, a mikroskopski se vidi hiperceularna koštana srž s reduciranom eritro-, granulo- i trombopoezom, uz gustu difuznu infiltraciju mastocitima i atipičnim nezrelim mastocitnim stanicama koje čine 80% stanica koštane srži.

Uvidom u morfologiju leukemijskih stanica kao i njihovo pozitivno citokemijsko bojanje na toluidin, kloracetat, alcian blu, kiselu fosfatazu i *Sudan black*, te negativno na peroksidazu (POX) i *Periodic acid* - Schiff (PAS) uz nalaz mastocita u razmazu perifere krvi, citološki je postavljena dijagnoza mastocitne leukemije. Učinjena je biopsija kosti i patohistološka dijagnoza je mastocitna leukemija. U kariogramu stanica koštane srži nije nađena karakteristična c-kit mutacija. Bolesnici su u terapiju uvedeni antihistaminici i analgetici. Dva mjeseca nakon postavljene dijagnoze došlo je do prijeloma prethodno bolne natkoljenice nakon čega je provedena lokalna radioterapija. Bolesnica je umrla unutar 6 mjeseci od postavljene dijagnoze.

DISKUSIJA

Danas se primjenjuje klasifikacija bolesti mastocita Svjetske zdravstvene organizacije (WHO) iz 2008. godine (6,7).

Kutana mastocitoza pokazuje tipičnu kliničku i histološku sliku zahvaćene kože, a bez znakova zahvaćanja drugih organa. Obično se viđa kod djece, a prezentira se makulo-papuloznim osipom najčešće na koži trupa nazvanim *urticaria pigmentosa*, koja obično spontano regredira do puberteta, a samo iznimno rijetko progredira u sistemnu mastocitozu. Rijetki oblici kutane ma-

stocitoze su difuzna kutana mastocitoza i mastocitom kože (8,9).

Sistemne mastocitoze su rijetka stanja koja se češće viđaju u odraslih, a definiraju se kao multifokalna nakupljanja mastocita u više organskih sustava, što je praečno znacima sustavne bolesti (8-10).

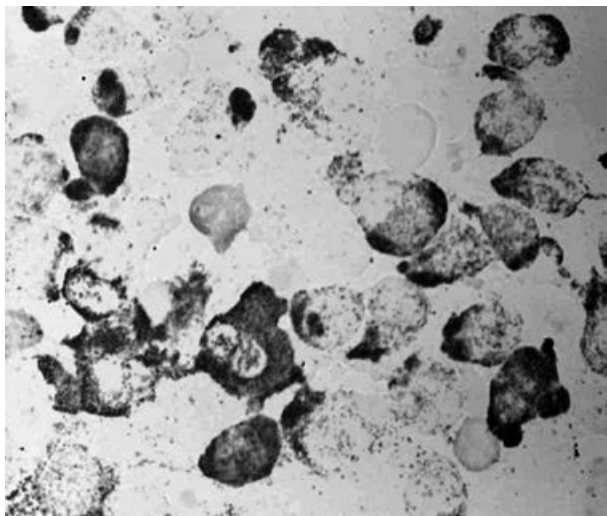
Sistemna mastocitoza indolentna sa/bez zahvaćanja kože najčešće se prikazuje kao *urticaria pigmentosa*, uz nakupljanje mastocita i u drugim organskim sustavima, a samo iznimno rijetko se javlja bez zahvaćanja kože. Ovaj oblik sistemne mastocitoze ima odličnu prognozu (8,11,12).

Sistemna mastocitoza s klonalnim hematološkim nemastocitnim bolestima manifestira se povećanjem broja mastocita u koštanoj srži i u drugim organima u sklopu klonalnih hematoloških bolesti kao što su: mijeloproliferativni sindrom (MPS), mijelodisplastični sindrom (MDS), akutna mijeloična leukemija (AML), non Hodgkin limfom (NHL) i kronična limfatična leukemija (CLL). Prognozu ove mastocitoze određuje hematološka bolest u sklopu koje se javi (13,14).

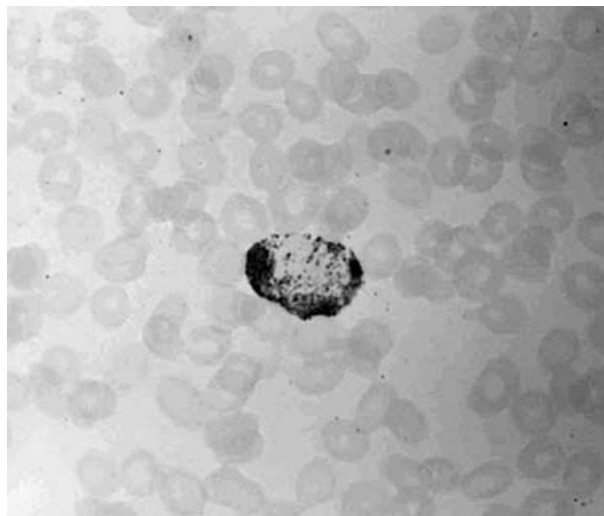
Sistemna agresivna mastocitoza karakterizirana je oštećenjem funkcije više organa uzrokovanih infiltracijom patoloških oblika mastocita. To je generalizirana proliferativna bolest koja pogađa odrasle osobe u dobi 60-70 godina. U patogenezi sistemne agresivne mastocitoze odlučujuća je klonalna proliferacija mastocita koju pokreće točkasta mutacija c-kit-*proto-onkogen* koji dovodi do aktivacije tip III receptora tirozin-kinaze, a dovodi do patološke proliferacije i diferencijacije mastocita. Klinička slika sistemne agresivne mastocitoze refleksija je lokalnog i sustavnog učinka medijatora oslobođenih iz mastocita. Tako se u kliničkoj slici najčešće viđaju gubitak težine, crvenilo kože, dijareja, bolovi u truhu, glavobolja, palpitanje, bronhospazam, svrbež, šok, krvarenje, peptički ulkus, osteoporoza, osteoliza, te prijelomi. To je kronična indolentna bolest, a 50% oboljelih preživi 5 godina (5,7,12).

Mastocitni sarkom je unifokalni destruktivni tumor, građen od patoloških mastocita (6).

Mastocitna leukemija je vrlo rijetka bolest, razvija se u oko 15% mastocitoza ili iznimno rijetko *de novo*, kao što je primjer naše bolesnice. Klinički simptomi su vrlo slični onima kod sistemne agresivne mastocitoze, uz neizostavnu pojavu anemije, trombocitopenije i peptičkog ulkusa. Bolesnica koju prikazujemo isto tako je imala razvijenu anemiju i trombocitopeniju. Dijagnoza mastocitne leukemije postavlja se na osnovi zahvaćanja koštane srži s više od 20% patoloških mastocita, te pojavom mastocita u perifernoj krvi, što se može jasno ustanoviti citološkom analizom razmaza koštane srži i



Sl. 1. Koštana srž, toluidin x 1000.



Sl. 2. Periferna krv, toluidin x 1000.

periferne krvi. U slučaju koji prikazujemo koštana srž bila je infiltrirana s više od 80% patoloških mastocita, a u perifernoj krvi također su nađeni mastociti. Broj leukocita u kompletnoj krvnoj slici može jako varirati, od $10-150 \times 10^9/L$. Mastocitna leukemija ima vrlo lošu prognozu i kratko preživljenje; većina bolesnika umire unutar 6 mjeseci od postavljene dijagnoze (7,15-17).

Dijagnoza mastocitoza se postavlja na osnovi kliničkih simptoma, te punkcije/biopsije kosti ili drugih organa koja otkriva fokalne ili difuzne nakupine mastocita normalne ili patološke morfologije (11). Dodatna identifikacija (patoloških) mastocita moguća je pomoću citokemije, pri čemu pozitivnu reakciju daju toluidin, kloracetat-esteraza, alcian blue, Sudan black, kiselu fosfataza, te imunocitokemije CD2, CD25, CD68, vimentin, LCA, i S-100 (14,15,18,19).

Opisani klinički simptomi, te analiza punktata koštane srži kod prikazane bolesnice, kojom je utvrđena infiltracija patološkim oblicima mastocita, potkrijepljeni su pozitivnim citokemijskim bojanjem na toluidin (sl. 1 i 2). Osim toga na rentgenogramu skeleta nađene su osteoliza, osteoporoza i prijelom kosti. U biokemijskim laboratorijskim nalazima mogu se naći povišene vrijednosti histamina u plazmi i urinu, te alfa i beta triptaze u serumu (14,15).

Diferencijalno-dijagnostički potrebno je isključiti alergijske reakcije, karcinoid, feokromocitom, Zollinger-Ellisonov sindrom, non Hodgkin limfom, te bazofilnu leukemiju (11,12).

U terapiji sistemnih mastocitoza primjenjuju se analgetici, antihistaminici, kortikosteroidi, interferon, kemoterapija (ara-C), radioterapija i splenektomija (18).

Prikazana bolesnica je liječena antihistaminicima i analgeticima. Smrt kod naše bolesnice nastupila je unutar 6 mjeseci od postavljene dijagnoze.

ZAKLJUČAK

Citološka dijagnoza mastocitne leukemije je moguća, kada se u koštanoj srži nalazi više od 20% atipičnih mastocita, koji pokazuju sljedeće citokemijske osobine: pozitivni na toluidin, klor-acetat, alcian-blu, kiselu fosfatazu i Sudan-black, a negativni na PAS i POX.

LITERATURA

1. Lennert K, Parwaresch MR. Mast cells and mast cell neoplasia: a Review. *Histopathology*. 1979; 3: 349-446.
2. Metcalfe DD. Mast cells and mastocytosis. *Blood* 2008; 112: 946-56.
3. Galli SJ, Grimbaldston M, Tsai M. Immunomodulatory mast cells: negative, as well as positive, regulators of immunity. *Nat Rev Immunol* 2008; 8: 478-86.
4. Arredondo AR, Gotlib J, Shier L i sur. Myelomastocytic leukemia versus mast cell leukemia versus systemic mastocytosis associated with acute myeloid leukemia: a diagnostic challenge. *Am J Hematol* 2010; 85: 600-06.
5. Bain BJ. Systemic mastocytosis and other mast cell neoplasms. *Br J Haematol* 1999; 106: 9-17.
6. WHO Classification of Tumors of Hematopoietic and Lymphoid Tissues. Geneva: World Health Organization, 2001, 293-302.

7. Swerdlow SH, Campo E, Harris NL, Jaffe ES, Pileri SA, Stein H, Thiele J, Cardman JW (eds): World Health Organization (WHO) Classification of Tumours. Pathology and Genetics. Tumours of Haematopoietic and Lymphoid Tissues. Lyon, IARC Press, 2008, 54-63.
8. Tebbe B, Stavropoulos P G, Krasagakis K, Orfanos CE. Cutaneous mastocytosis in adults. Evaluation of 14 patients with respect to systemic disease manifestations. *Dermatology* 1998; 197: 101-03.
9. Horny HP, Valent P: Diagnosis of mastocytosis: general histopathological aspects, morphological criteria, and immunohistochemical findings. *Leuk Res* 2001; 25: 543-51.
10. Horny HP, Kaiserling E. Lymphoid cells and tissue mast cells of bone marrow lesions in systemic mastocytosis: a histological and immunological study. *Br J Haematol* 1988; 69: 449-551..
11. Arredondo AR, Gotlib J, Shier L i sur. Myelomastocytic leukemia versus mast cell leukemia versus systemic mastocytosis associated with acute myeloid leukemia: a diagnostic challenge. *Am J Hematol* 2010; 85: 600-06.
12. Travis WD, Li CY, Yam LT i sur. Significance of systemic mast cell disease with associated hematologic disorders. *Cancer* 1988; 62: 965-72.
13. Valent P, Arock M, Bischoff SC i sur. The European Competence Network on Mastocytosis (ECNM). *Wien Klin Wochenschr* 2004; 116: 647-51.
14. Li CY, Yam LT. Cytochemical characterization of leukemic cells with numerous cytoplasmic granules. *Mayo Clin Proc* 1987; 62: 978-85.
15. Li WV, Kapadia SB, Sonmez-Alpan E, Swerdlow SH. Immunohistochemical characterization of mast cell disease in paraffin sections using tryptase, CD68, myeloperoxidase, lysozyme, and CD20 antibodies. *Mod Pathol* 1996; 9: 982-8
16. Cervero C, Ezcribano L, San Miguel JF i sur. Expression of bcl-2 by human bone marrow mast cells and its overexpression in mast cell leukemia. *Am J Hematol.* 1999; 60: 191-5.
17. Travis WD, Li CY, Hoagland HC i sur. Mast cell leukemia: report of a case and review of the literature. *Mayo Clin Proc* 1986; 61: 957-66.
18. Arock M, Valent P, Pathogenesis, classification and treatment of mastocytosis: state of the art in 2010 and future perspectives. *Exp Rev Hematol* 2010; 3: 497-516.
19. Frank N, Karl S, Martin N, Eckhard TI, Peter V, Hans-Peter H. Aleukemic Mast Cell Leukemia with Abnormal Immunophenotype and C-kit Mutation D816V. *Leukemia & Lymphoma* 2004; 45: 2295-302.

S U M M A R Y

MAST CELL LEUKEMIA - CASE REPORT

A. VASILJ, S. KOJIĆ KATOVIĆ, I. MARIČEVIĆ, E. ŽOKVIĆ AND P. GAĆINA¹

Center of Cytology and ¹Clinical Department of Haematology, Sestre milosrdnice University Hospital Center, Zagreb, Croatia

Mast cell leukemia is extremely rare, more often arises *de novo* and in 15% of cases develops from preexistence mast cell diseases. It is a high malignant leukemia with bad prognosis and a short survival. A 72-year old female was admitted to hospital with clinically suspected plasmocytoma. She had eczemoid changes on her trunk and underarms. Radiogram showed osteolytic lesions of the right thigh and pelvis. FNA of the bone marrow revealed hypercellular smear with 80% of mast cells and immature mast cells which were cytochemically positive to toluidin (Figure 1. and 2.), chloracetate, alcian blue, acid fosphatase and Sudan black and negative to periodic acid Schiff (PAS) and peroxidase (POX). The peripheral blood smear showed single mast cells which were positive to toluidin. The bone marrow biopsy confirmed mast cell leukemia. The chariogram of the bone marrow showed numerical and structural chromosomal changes. Two month after the diagnosis the patient suffered from right thigh fracture and was treated with local radiotherapy, antihistaminic and analgetic therapy. The patient died within 6 month after the diagnosis. **Conclusion:** Mast cell leukemia is very rare and high grade leukemia with short survival time. Cytological diagnosis is possible, when there is more than 20% of atypical mast cells in the bone marrow aspirate. The diagnosis of aleukemic variant of mast cell leukemia could be stated if there is less than 10% of mast cells in the peripheral blood.

Key words: mastocytosis, mast cell leukemia, cytochemistry, immunocytochemistry